

# Antibiotika, Laser und Endoskopie – „new kids on the block“

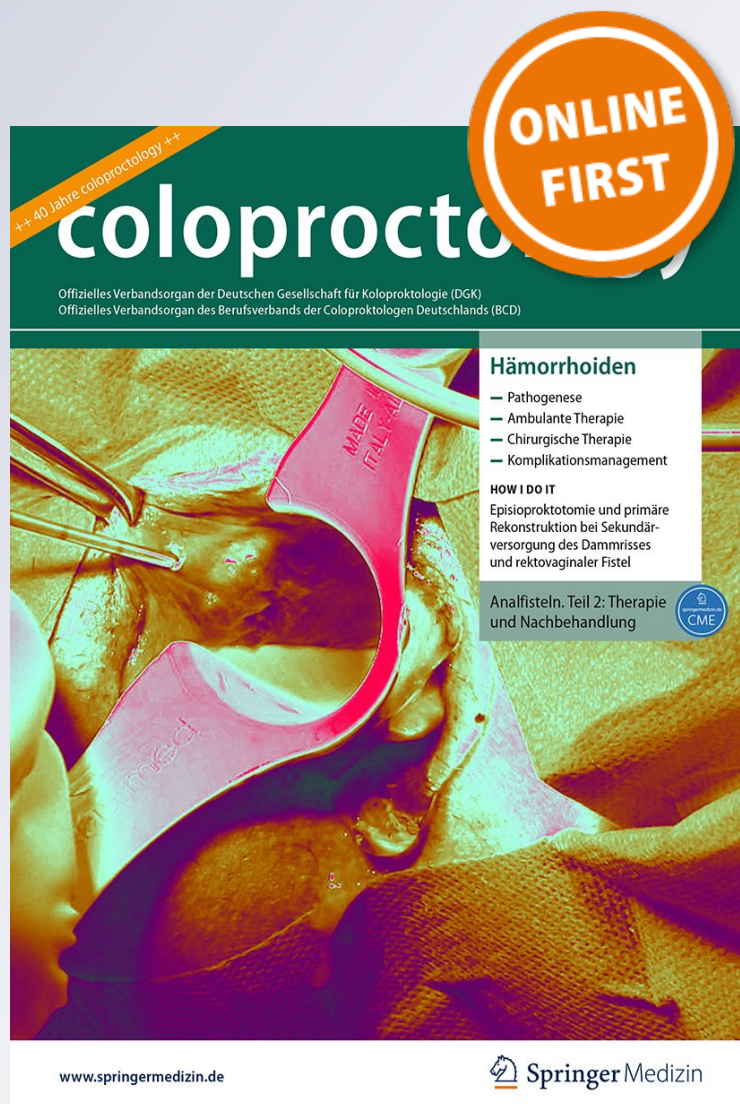**A. Ommer & D. Doll**

**coloproctology**

ISSN 0174-2442

coloproctology

DOI 10.1007/s00053-018-0310-4



**Your article is protected by copyright and all rights are held exclusively by Springer Medizin Verlag GmbH, ein Teil von Springer Nature. This e-offprint is for personal use only and shall not be self-archived in electronic repositories. If you wish to self-archive your article, please use the accepted manuscript version for posting on your own website. You may further deposit the accepted manuscript version in any repository, provided it is only made publicly available 12 months after official publication or later and provided acknowledgement is given to the original source of publication and a link is inserted to the published article on Springer's website. The link must be accompanied by the following text: "The final publication is available at [link.springer.com](http://link.springer.com)".**

coloproctology  
<https://doi.org/10.1007/s00053-018-0310-4>

© Springer Medizin Verlag GmbH, ein Teil von  
 Springer Nature 2018



A. Ommer<sup>1</sup> · D. Doll<sup>2,3,4</sup>

<sup>1</sup> End- und Dickdarm-Zentrum Essen, Essen, Deutschland

<sup>2</sup> Department of Surgery, University of the Witwatersrand Medical School, Johannesburg, Südafrika

<sup>3</sup> Department of Procto-Surgery, Catholic Clinics Oldenburger Münsterland gGmbH, Oldenburger, Deutschland

<sup>4</sup> St. Marys Hospital Vechta, Academic Teaching Hospital of the MH Hannover, Vechta, Deutschland

## Antibiotika, Laser und Endoskopie – „new kids on the block“

**Der Pilonidalsinus (Sinus pilonidalis) ist eine akut oder chronisch verlaufende Entzündung im subkutanen Fettgewebe, überwiegend im Bereich der Steißbeinregion. Die Inzidenz in der Bundesrepublik Deutschland im Jahr 2012 betrug 48/100.000 Einwohner (2000: 30/100.000 Einwohner). Das Krankheitsbild tritt meist im 2. bis 3. Lebensjahrzehnt auf, vorwiegend bei Männern unterhalb des 40. Lebensjahres.**

### Symptomatik und Diagnostik

Die Beschwerden sind vom Erscheinungsbild abhängig: Die asymptomatische Form ist durch eine oder mehrere reizlose Pori (englisch: Pits) in der Rima ani gekennzeichnet und wird nur zufällig diagnostiziert. Sie wird definiert durch den Nachweis von Pori ohne aktuelle oder vorhergehende relevante Beschwerden (Schmerzen, Sekretion, Blutung). Es gibt keine Spontanheilung.

» Die akut abszedierende Form imponiert mit Schwellung und Schmerzen meist paramedian der Rima ani

Die akut abszedierende Form imponiert mit Schwellung und Schmerzen meist paramedian der Rima ani. Nach Spontanperforation oder chirurgischer Spaltung entleert sich Eiter. Im chronischen Stadium leiden die Patienten unter per-

manenten oder intermittierenden serös-eitrigen Absonderungen aus dem Porus selbst bzw. aus den lateralen Sekundäröffnungen.

Die Diagnostik erfolgt mittels Inspektion, Palpation und ggf. Sondierung. Bei Druck auf den chronischen Pilonidalsinus kann eine blutig-seröse Flüssigkeit aus der in der Rima ani gelegenen Primäröffnung austreten.

### Therapie

Symptomatische Formen des Sinus pilonidalis sollten einer Behandlung zugeführt werden, da eine spontane Abheilung des chronischen Pilonidalsinus sehr unwahrscheinlich ist. Dabei ist zu unterscheiden zwischen minimal-invasiven Verfahren, wie dem Pit-Picking oder der Injektion verschiedener Substanzen (Phenol, Fibrin, Stammzellen u. a.), und der kompletten Exzision mit offener Wundbehandlung mit oder ohne primärem Wundverschluss in verschiedenen Techniken [21, 37]. Diese Verfahren werden in den anderen Beiträgen dieses Heftes umfangreich beschrieben.

Unklar ist derzeit der Stellenwert einer Antibiotikatherapie entweder als perioperative Gabe oder als lokale Anwendung mittels Antibiotikaträger.

Weiterhin wurden in den letzten Jahren neuere Verfahren, wie die lokale Anwendung von Laser und endoskopische Techniken, in der Literatur beschrieben, die im Folgenden bewertet werden sollen.

### Antibiotikatherapie

Bei einem akuten Abszess sollte eine ausreichende Drainage erfolgen. Eine Antibiotikatherapie ist hier lediglich bei ausgeprägter phlegmonöser Entzündung oder Risikopatienten (Immunsuppression, Diabetes u. a.) sinnvoll. Auch bei einem symptomatischen Sinus pilonidalis mit intermittierender eitriger Sekretion besteht keine Indikation für eine Antibiotikagabe, wie sie leider heutzutage trotz des Risikos der Resistenzentwicklung immer noch praktiziert wird. In der Literatur finden sich keinerlei Hinweise, dass ein sezernierender Sinus pilonidalis durch eine Antibiotikatherapie alleine zur Abheilung gebracht werden kann.

Eine wichtige Komplikation und möglicher Risikofaktor für ein Rezidiv nach geschlossenen Verfahren stellt dagegen der postoperative Wundinfekt dar. Die Anwendung von Antibiotika im zeitlichen Zusammenhang mit dem Eingriff könnte die Zahl der postoperativen Wundinfekte reduzieren [42]. Nach einer Untersuchung von Alptekin et al. [1] besteht ein Zusammenhang zwischen der Exzisionsgröße und der Rate an Wundinfekten.

Überwiegend finden sich in Abstrichen aus dem Sinusgrund anaerobe Bakterien (v. a. *Bacteroides*) und als aerobe Keime *E. coli*, *Proteus*, *Streptokokken* und *Pseudomonas* [8, 40]. Aktuelle Untersuchungen insbesondere unter Berücksichtigung multiresistenter Keime liegen nicht vor.

Zu unterscheiden ist zwischen der enteralen oder überwiegend im Opera-

tionssaal parenteral erfolgenden Gabe von Antibiotika (überwiegend Penicilline oder Cephalosporine, ggf. in Verbindung mit Metronidazol) entweder als Einzelgabe (Single-shot) oder therapeutisch über mehrere Tage und der lokalen Applikation von Antibiotikaträgern.

Chaudhuri und Beckdash [9] vergleichen in einer randomisierten Studie eine Single-shot-Antibiose mit Metronidazol und eine 5-Tage-Antibiose (Cephuroxim, Metronidazol, Co-Amoxiclav). Sie sehen keinen Vorteil für die längere Antibiotikagabe. In einer weiteren Studien bei Patienten mit Lappenplastiken konnte kein Vorteil für eine Single-shot-Antibiose aufgezeigt werden [28]. Eine Ausnahme für die Single-shot-Therapie könnte jedoch bei Risikopatienten (Diabetes, Immunsuppression u. a.) und großflächigen Resektionen bestehen [26].

Mehrere Studien untersuchen die Auswirkung einer lokalen Gentamicin-Anwendung: Holzer et al. [20] sahen einen Vorteil für den primären Verschluss in der Mittellinie mit Septocoll® (Gentamicin-Kollagenfleece) gegenüber der offenen Wundbehandlung. Ein tiefer Wundinfekt mit Eröffnung der Wunde trat jedoch bei 27% der Operierten auf. In einer randomisierten Studie von Andersson et al. [2] mit 161 Patienten in 11 Krankenhäusern zeigte die Verwendung von Gentamicin nur einen marginalen Vorteil mit weniger Wunddehiszenzen und Reoperationen, sodass die routinemäßige Anwendung nicht empfohlen wird. Yetim et al. [52] sahen einen Vorteil in Bezug auf Heilungs- und Rezidivrate. Ozbalci et al. [38] sahen bei der Marsupialisation keinen Vorteil für die Gentamicin-Einlage. In einer Kohortenstudie sahen Doll et al. [14] im Langzeitverlauf bei 178 Patienten wohl einen Vorteil für die Gentamicin-Anwendung in der Wundheilung, nicht aber in der Rezidivrate. Weitere historische Studien sahen sowohl Vorteile für Gentamicin im Hinblick auf Infekte und Rezidive [27, 50], andere jedoch nicht [7].

Während ein älteres Review von de Bruin et al. [12] noch eine deutliche Reduktion der Wundinfektionsrate durch die lokale Gentamicin-Anwendung be-

schreibt, können aktuellere Reviews aus den Jahren 2013 [31] und 2016 [36] anhand der vorliegenden Studien keine Empfehlung für die Anwendung von Antibiotika entweder als Single-shot-Therapie noch als lokale Anwendung geben. Dieses schlägt sich auch in den Aussagen der aktuellen Leitlinien nieder [21, 37, 46]. Letztlich ist hier die persönliche Erfahrung des erfahrenen Chirurgen ausschlaggebend.

## Laserbehandlung

Bezüglich der Laseranwendung müssen verschiedene Formen unterschieden werden:

1. Behandlung durch Laser allein,
2. intra- oder postoperative Depilation zur Rezidivprophylaxe.

Zur Behandlung des Sinus pilonidalis mittels Laser existieren nur wenige Publikationen, bei denen verschiedene Lasertypen zur Anwendung kamen (überwiegend Alexandrite-Laser oder Nd:Yag-Laser [„neodymium-doped yttrium aluminum garnet laser“]). Das Prinzip besteht in der Verkochung des Granulationsgewebes und Verödung der Gänge und Höhlen durch die Hitze der über eine dünne Sonde angewendeten Laserenergie (▣ **Abb. 1 und 2**). Zum Teil sind mehrfache Anwendungen notwendig. Die Anwendung ist also ähnlich wie bei der Laserbehandlung von Analfisteln.

Bei der Literatur handelt es sich überwiegend um Erfahrungsberichte mit relativ kleinen Fallzahlen [15, 30, 39, 47]. Die größte Studie von Pappas et al. [39] beschreibt 237 Patienten mit einer primären Heilungsrate von 90%. Definitive Aussagen können derzeit mangels Evidenz noch nicht gefolgert werden. Wünschenswert wäre eine vergleichende Studie zum Pit-Picking, um eine Begründung für die höheren Kosten durch die Laserapparatur (Sonde, Generator) zu bekommen. Einen großen Stellenwert hat beim Laser natürlich auch der Werbeeffekt, da die Lasertherapie bei den Patienten oft als der Gipfel des modernen Therapiemanagements und besonders schonend gilt. Eine positive Beeinflussung durch die Industrie, die die Laser vertreibt, und durch pekuniäre

Anreize kann in vielen Studien nicht ausgeschlossen werden.

## » Das Rezidiv stellt eine wichtige und belastende Spätfolge für den Betroffenen dar

Eine der wichtigsten und für den/die Betroffenen belastendsten Spätfolgen stellt das Rezidiv dar. Einen möglichen Risikofaktor könnte die lokale Behaarung darstellen. Insbesondere bei der offenen Wundbehandlung findet man nicht selten eine Irritation der Wunde mit verzögerter Heilung durch Haare, die in das Granulationsgewebe hineinreichen.

Eine Entfernung der Haare ist auf 3 Arten möglich:

1. (wiederholte) Rasur,
2. Enthaarungscreme,
3. komplette Epilation mittels Laser.

Ob ein Sinus pilonidalis nur durch Hygiene und Entfernung der Haare zur Abheilung gebracht werden kann, wird kontrovers diskutiert [6, 11]. Starke Behaarung [5, 45] sowie Adipositas [3] scheinen die Entstehung des Pilonidalsinus zu begünstigen. Der positive Effekt einer rein konservativen Behandlung mittels Optimierung der Hygiene und Entfernung der Haare durch Rasur wird von Armstrong et al. [4] beschrieben. In ihrem Soldaten-Patientengut mussten nur 15% der Betroffenen einer Operation zugeführt werden.

Eine Entfernung der Haare scheint jedoch einen positiven Effekt für die Wundheilung nach einer Operation zu haben [4]. Viele Publikationen verweisen in Nebensätzen auf den positiven Effekt, dezidierte Studien liegen jedoch nicht vor. Bezüglich der Rasur wird insbesondere bei offener Wundbehandlung die Entfernung der Haare, die die Granulation behindern, als positiv beschrieben [24, 48], obwohl dieser Effekt der Klingengerasur in einer weiteren Publikation [41] an einem umfangreichen Patientengut nicht bestätigt werden konnte. Hier führt die Klingengerasur zu einer signifikanten Erhöhung (Verdopplung) der Langzeit-Rezidivrate. Das Problem stellt die wiederholte Notwendigkeit der Haarentfernung in einer schlecht zugänglichen Region dar, sodass

## Zusammenfassung · Abstract

möglicherweise eine dauerhafte Epilation durch Enthaarungscreme oder Laser zu bevorzugen ist. Der Nachteil von Epilationscremes besteht in einer Veränderung des pH-Werts, welche die gesunde Barrierefunktion der Haut verändert. Bei Friseuren wurden auch Allergien gegen das in den Salben enthaltene Ammoniumthioglykolat beschrieben [29, 51].

Vorteile wurden somit eher für die definitive Haarentfernung z. B. mittels Laser gesehen, da hierdurch kein Bruch oder Schnitthaar erzeugt wird. Eine Zusammenstellung der historischen Studien kann in der aktuellen deutschen Leitlinie nachgelesen werden [37]. Der Beginn der Behandlung erfolgte entweder am Tag vor der Operation, intraoperativ oder lediglich postoperativ.

Eine randomisierte Studie von Demircan et al. [13] verglich die Laserepilation bei der Karydakis-Operation. Sie wurde 2 Wochen vorher und 3 Wochen postoperativ durchgeführt. Die Rezidivrate betrug mit Epilation 45 % und ohne 20 %. Diese Werte liegen jedoch deutlich über den in der Literatur beschriebenen Ergebnissen für diese Technik. Eine weitere randomisierte Studie vergleicht die Epilation mittels Rasur bzw. Depilationscreme und die wöchentliche Lasertherapie mit dem Alexandrite-Laser. Die Rezidivrate war hier nach Lasertherapie höher [13, 25].

Alle Studien wurden 2018 von Pronk et al. [43] in einem Review aufgearbeitet. Hierbei wurden 14 Studien mit 963 Patienten berücksichtigt. Die Rezidivrate wurde mit 9 % nach Lasertherapie, 23 % nach Rasur/Depilationscreme und 20 % ohne Haarentfernung angegeben. Somit wurde unter der Berücksichtigung nur kleiner Fallzahlen eine Verringerung der Rezidivrate durch die Lasertherapie konstatiert.

Zu berücksichtigen sind bei der Indikationsstellung die Kosten von 300–500 Euro, die in Deutschland derzeit noch keine Kassenleistung darstellen.

In den aktuellen Leitlinien findet die Laserbehandlung mangels zum Entstehungszeitpunkt vorliegenden Studien keine relevante Bewertung [21, 37, 44, 46]. Eine Rasur wird in den amerikanischen Leitlinien hingegen als primär hilfreiche Maßnahme erwähnt [46].

coloproctology <https://doi.org/10.1007/s00053-018-0310-4>  
© Springer Medizin Verlag GmbH, ein Teil von Springer Nature 2018

A. Ommer · D. Doll

## Antibiotika, Laser und Endoskopie – „new kids on the block“

### Zusammenfassung

**Hintergrund.** Der Sinus pilonidalis ist eine Erkrankung des Unterhautgewebes, bei dem Infektionen und Haare eine zentrale Rolle spielen. Derzeit stehen verschiedene Therapieoptionen zur Verfügung, die sich insbesondere in ihrer Invasivität deutlich unterscheiden. Es existiert jedoch kein Verfahren, das alle Vorteile einer hohen Heilungsrate, einer geringen Rezidivrate und minimaler Belastung für den Betroffenen vollkommen erfüllt.

**Fragestellung.** Unklar ist zum einen der Stellenwert der Antibiotikagabe als unterstützende Maßnahme zu operativen Verfahren. Als neue minimal-invasive Verfahren wurden endoskopische Techniken und die Anwendung des Lasers zur Behandlung des Sinus pilonidalis eingeführt.

**Ergebnisse und Schlussfolgerungen.** Nach den derzeit vorliegenden Studien kann keine Empfehlung für die Anwendung von Antibiotika als parenterale bzw. enterale Gabe oder als lokale Anwendung gegeben werden; dies muss dem Ermessen und der

Erfahrung des Operateurs überlassen werden. Während für die alleinige Behandlung eines Sinus pilonidalis durch eine Laserkoagulation derzeit noch keine ausreichende Evidenz vorliegt, könnte die Laserepilation im Rahmen der postoperativen Rezidivvermeidung durchaus eine Rolle spielen. Studien deuten darauf hin, dass sie anderen Verfahren zur Haarentfernung (Rasur, Cremes) überlegen ist und die Rezidivrate senken kann. Eine Anwendung könnte insbesondere bei Problemfällen erwogen werden. Für die endoskopischen Techniken ist derzeit ebenfalls keine abschließende Bewertung möglich. Es handelt sich um ein minimal-invasives Verfahren, das seine Vorteile gegenüber der wesentlich einfacher und kostengünstiger durchzuführenden Pit-Picking-Methode erst noch unter Beweis stellen muss.

### Schlüsselwörter

Sinus pilonidalis · Operative Therapie · Pit-Picking · Laserepilation · Rezidivrate

## Antibiotics, laser and endoscopy—new kids on the block

### Abstract

**Background.** Pilonidal sinus is a disease of subcutaneous tissue, where infections and hair play an important role. Several therapeutic surgical options are currently available but show clear differences particularly with respect to invasiveness; however, there is no procedure that completely combines all advantages of a high healing rate, low recurrence rate and minimal discomfort for the patient.

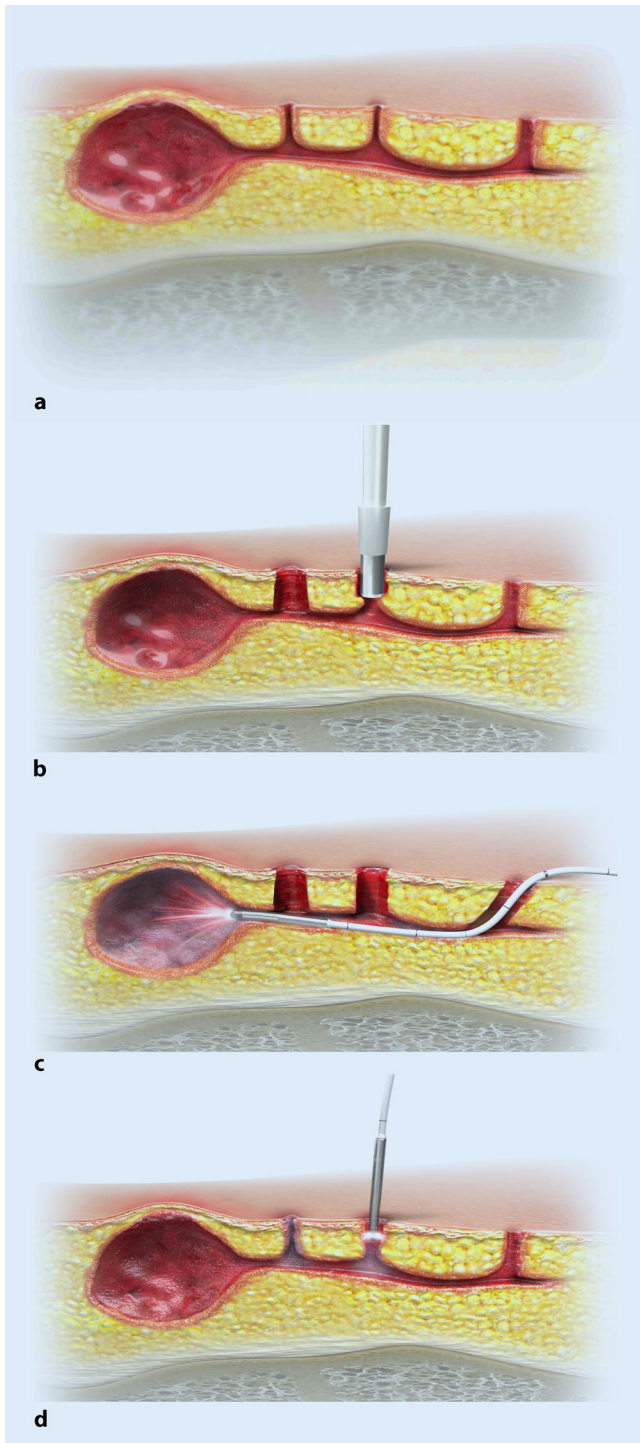
**Objective.** It is unclear if antibiotic therapy can play a supportive role in pilonidal surgery. Furthermore, several minimally invasive procedures, such as endoscopic and laser techniques have been put forward for treatment of pilonidal sinus.

**Results and conclusion.** Concerning the currently available worldwide literature there is no compelling evidence for the use of antibiotics by parenteral, enteral or local administration. This must be left to the discretion of the surgeon. Whereas sufficient

evidence for laser coagulation of pilonidal sinus alone has not yet been achieved, laser depilation as a means of possible postoperative recurrence prevention might play a role. The results of studies indicate that laser depilation is superior to other methods of depilation (shaving, creams) and is able to lower the recurrence rate. Its use could be considered particularly for problem cases. A final conclusion for the use of endoscopic techniques is currently also not possible. Endoscopic techniques are a new approach and the minimally invasive nature has some advantages. Nevertheless, its advantages compared to the easier to handle and more cost-effective pit-picking methods have to be proven.

### Keywords

Pilonidal sinus · Operative surgery · Pit picking · Laser depilation · Recurrence rate



**Abb. 1** ◀ Behandlung mittels Laser. **a** Operationssitus. **b** Exzision der Pits. **c** Laseranwendung im Haupttrack. **d** Laserverödung der Pits. (Mit freundl. Genehmigung von biolitec biomedical technology gmbh)

## Endoskopische Techniken

In Anlehnung an die von Meinero beschriebene Technik der endoskopischen Behandlung von Analfisteln wurde auch für den Sinus pilonidalis eine endoskopische Technik beschrieben. Das Prinzip besteht in der Sondierung der Fistelgänge mit einem speziellen dünnen Endoskop

und einer gezielten Koagulation der Fistelgänge und somit Ablation des Granulationsgewebes, um eine Verklebung zu erzielen.

Meinero publizierte nach einer Erstbeschreibung im Jahr 2014 [32] eine Studie mit 250 Patienten. Die Heilungsrate lag bei 95 % mit einer Heilungsdauer von 27 Tagen. Es wurde kein Unterschied

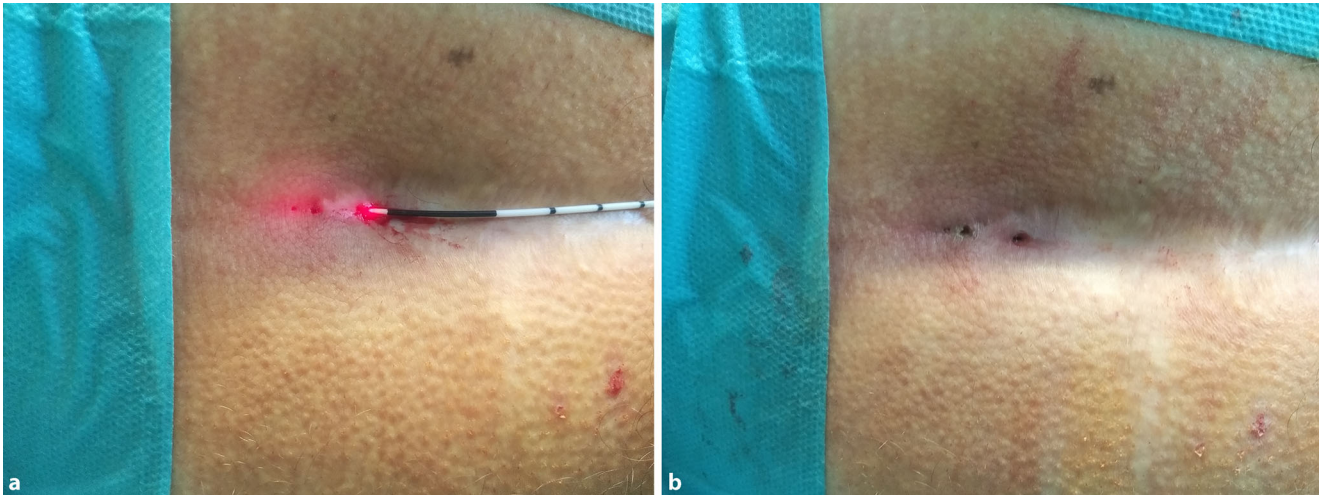
zwischen einer Erstoperation und einem Eingriff beim Rezidiv gesehen [33].

Eine weitere italienische Arbeitsgruppe um Milone publizierte im Jahr 2016 eine randomisierte Studie [35], in der die endoskopische Technik gegen die Bascom-Cleft-Lift-Technik (eine Modifikation der Karydakis-Technik) verglichen wurde. In der Endoskopiegruppe wurden weniger Infektionen gesehen, wobei die Komplikationsrate in beiden Gruppen gleich war. Insgesamt konstatiert die Studie für die Endoskopie weniger Schmerzen und eine höhere Patientenzufriedenheit. Nachteil dieser Studie ist jedoch der Vergleich zwischen einem minimal-invasiven und einem doch deutlich invasiveren Verfahren. Ein technische Modifikation mit Einlage einer Bioprothese (Plug) wurde gleichfalls vorgestellt [34].

Gecim et al. [17, 18] führen zusätzlich eine Phenolinjektion durch, was in Deutschland nicht zugelassen ist. Eine Studie von Giarratano et al. [19] berichtet über eine Fallserie mit 77 Patienten und einer Rezidivrate von 9 %. Eine weitere Serie stammt aus Singapur [10]. Auch Anwendungen beim abszedierten Sinus wurden beschrieben [22, 23].

Wie so häufig führten die wenigen vorhandenen Studien im Jahr 2018 zu den ersten Reviews. Emile et al. [16] werteten 9 Studien aus. Die mittlere Operationszeit lag bei 35 min, alle ambulant und überwiegend in Lokalanästhesie. Die Persistenzrate wurde mit 6 % und die Komplikationsrate mit 1 % angegeben, lagen also für ein minimal-invasives Verfahren sehr niedrig. Die mittlere Heilungsdauer betrug 33 Tage und die Arbeitsunfähigkeit lag bei lediglich 3 Tagen. Als Vorteil wurden der niedrige Schmerzlevel und die schnelle Heilung mit daraus resultierender kurzer Arbeitsunfähigkeit angegeben. Tien et al. [49] untersuchen 8 Studien und kommen zu ähnlichen Ergebnissen. Hier ist freilich noch darauf hinzuweisen, dass diese 8 Studien aus lediglich 5 Zentren stammten, sodass Überschneidungen vorhanden sind.

In den aktuellen Leitlinien findet die endoskopische Behandlung mangels zum Entstehungszeitpunkt vorliegenden Studien keine relevante Bewertung [21, 37, 44, 46].



**Abb. 2** ▲ Behandlung mittels Laser. **a** Intraoperativer Situs. **b** Postoperativer Situs. (Mit freundl. Genehmigung von Dr. G. Weyandt, Proktologie, Zentrum für minimal-invasive Proktologie und Laserchirurgie, Kreisklinikum Siegen)

Insgesamt muss die derzeit vorliegende Evidenzlage noch als niedrig bezeichnet werden. Es konnte kein eindeutiger Vorteil gegenüber den anderen minimal-invasiven Techniken, insbesondere der Pit-Picking-Technik, beschrieben werden. Für letztere sprechen auch die deutlich niedrigeren Materialkosten.

### Fazit für die Praxis

- Nach den derzeit vorliegenden Studien kann keine klare Empfehlung für die Anwendung von Antibiotika als parenterale bzw. enterale Gabe oder als lokale Anwendung gegeben werden.
- Eine Ausnahme für die Single-shot-Therapie könnte bei Risikopatienten und großflächigen Resektionen bestehen.
- Während für die alleinige Behandlung eines Sinus pilonidalis durch eine Laserkoagulation derzeit noch keine ausreichende Evidenz vorliegt, könnte die Laserepilation im Rahmen der postoperativen Rezidivvermeidung durchaus eine Rolle spielen. Eine Anwendung könnte insbesondere bei starker Behaarung, bei Rezidiven und familiärer Häufung erwogen werden.
- Für die endoskopischen Techniken ist ebenfalls keine abschließende Bewertung möglich. Es handelt sich um ein minimal-invasives Verfahren, das

**seine Vorteile gegenüber der wesentlich einfacher und kostengünstiger durchzuführenden Pit-Picking-Methode erst noch unter Beweis stellen muss.**

### Korrespondenzadresse

**Dr. A. Ommer**  
End- und Dickdarm-Zentrum Essen  
Rüttenscheider Straße 66, 45130 Essen,  
Deutschland  
aommer@online.de

### Einhaltung ethischer Richtlinien

**Interessenkonflikt.** A. Ommer und D. Doll geben an, dass kein Interessenkonflikt besteht.

Dieser Beitrag beinhaltet keine von den Autoren durchgeführten Studien an Menschen oder Tieren.

### Literatur

1. Alptekin H, Yilmaz H et al (2013) Volume of the excised specimen and prediction of surgical site infection in pilonidal sinus procedures (surgical site infection after pilonidal sinus surgery). *Surg Today* 43(12):1365–1370
2. Andersson RE, Lukas G et al (2010) Local administration of antibiotics by gentamicin-collagen sponge does not improve wound healing or reduce recurrence rate after pilonidal excision with primary suture: a prospective randomized controlled trial. *World J Surg* 34(12):3042–3048
3. Arda IS, Guney LH et al (2005) High body mass index as a possible risk factor for pilonidal sinus disease in adolescents. *World J Surg* 29(4):469–471
4. Armstrong JH, Barcia PJ (1994) Pilonidal sinus disease. The conservative approach. *Arch Surg* 129(9):914–917 (discussion 917–9)
5. Benedetto AV (2010) Commentary: hair and pilonidal sinus disease. *Dermatol Surg* 36(1):92–93
6. Bolandparvaz S, Moghadam Dizaj P et al (2012) Evaluation of the risk factors of pilonidal sinus: a single center experience. *Turk J Gastroenterol* 23(5):535–537
7. Brieler HS (1997) Infected pilonidal sinus. *Langenbecks Arch Chir Suppl Kongressbd* 114:497–500
8. Brook I (1989) Microbiology of infected pilonidal sinuses. *J Clin Pathol* 42(11):1140–1142
9. Chaudhuri A, Bekdash BA (2002) Single-dose metronidazole versus 5-day multi-drug antibiotic regimen in excision of pilonidal sinuses with primary closure: a prospective randomised controlled double-blinded study. *Int J Colorectal Dis* 17(5):355–358
10. Chia CL, Tay VW et al (2015) Endoscopic pilonidal sinus treatment in the Asian population. *Surg Laparosc Endosc Percutan Tech* 25(3):e95–e97
11. Conroy FJ, Kandamany N et al (2008) Laser depilation and hygiene: preventing recurrent pilonidal sinus disease. *J Plast Reconstr Aesthet Surg* 61(9):1069–1072
12. de Bruin AF, Gosselink MP et al (2012) Local application of gentamicin-containing collagen implant in the prophylaxis of surgical site infection following gastrointestinal surgery. *Int J Surg* 10(Suppl 1):S21–S27
13. Demircan F, Akbulut S et al (2015) The effect of laser epilation on recurrence and satisfaction in patients with sacrococcygeal pilonidal disease: a prospective randomized controlled trial. *Int J Clin Exp Med* 8(2):2929–2933
14. Doll D, Evers T et al (2011) Does gentamycin affect long term recurrence rate in pilonidal sinus surgery. *Eur Surg* 43(4):236. <https://doi.org/10.1007/s10353-011-0615-9>
15. Dragoni F, Moretti S et al (2018) Treatment of recurrent pilonidal cysts with nd-YAG laser: report of our experience. *J Dermatolog Treat* 29(1):65–67
16. Emile SH, Elfeki H et al (2018) Endoscopic pilonidal sinus treatment: a systematic review and meta-analysis. *Surg Endosc* 32(9):3754. <https://doi.org/10.1007/s00464-018-6157-5>

17. Gecim IE, Goktug UU et al (2017) Endoscopic pilonidal sinus treatment combined with crystalized phenol application may prevent recurrence. *Dis Colon Rectum* 60(4):405–407
18. Gecim IE, Goktug UU et al (2016) Video-assisted treatment of pilonidal disease, using a combination of diathermy ablation and phenol application. *BMJ Case Rep.* <https://doi.org/10.1136/bcr-2016-214629>
19. Giarratano G, Toscana C et al (2017) Endoscopic pilonidal sinus treatment: long-term results of a prospective series. *JSLs.* <https://doi.org/10.4293/jsls.2017.00043>
20. Holzer B, Grussner U et al (2003) Efficacy and tolerance of a new gentamicin collagen fleece (Septocoll) after surgical treatment of a pilonidal sinus. *Colorectal Dis* 5(3):222–227
21. Iesalnieks I, Ommer A et al (2016) German national guideline on the management of pilonidal disease. *Langenbecks Arch Surg* 401(5):599–609
22. Jain Y, Javed MA et al (2016) Endoscopic pilonidal abscess treatment: a novel approach for the treatment of pilonidal abscess. *Ann R Coll Surg Engl* 99(2):134–136
23. Javed MA, Fowler H et al (2016) Comparison of conventional incision and drainage for pilonidal abscess versus novel endoscopic pilonidal abscess treatment (EPAT). *Tech Coloproctol* 20(12):871–873
24. Kandamany N, Mahaffey PJ (2008) The importance of hair control and personal hygiene in preventing recurrent pilonidal sinus disease. *J Plast Reconstr Aesthet Surg* 61(8):986–987
25. Kelati A, Lagrange S et al (2018) Laser hair removal after surgery vs. surgery alone for the treatment of pilonidal cysts: a retrospective case-control study. *J Eur Acad Dermatol Venereol* 32(11):2031–2033
26. KRINKO-Kommission (2018) Präventionen postoperativer Wundinfektionen – Empfehlung der Kommission für Krankenhaushygiene und Infektionsprävention (KRINKO) beim Robert Koch-Institut. *Bundesgesundheitsblatt* 4:448–473
27. Kronborg O, Christensen K et al (1985) Chronic pilonidal disease: a randomized trial with a complete 3-year follow-up. *Br J Surg* 72(4):303–304
28. Kundes MF, Cetin K et al (2016) Does prophylactic antibiotic reduce surgical site infections after rhomboid excision and Limberg flap for pilonidal disease: a prospective randomized double blind study. *Int J Colorectal Dis* 31:1089–1091
29. Lindemayr H (1984) Eczema in hairdressers. *Derm Beruf Umwelt* 32(1):5–13
30. Lindholt-Jensen CS, Lindholt JS et al (2012) Nd-YAG laser treatment of primary and recurrent pilonidal sinus. *Lasers Med Sci* 27(2):505–508
31. Mavros MN, Mitsikostas PK et al (2013) Antimicrobials as an adjunct to pilonidal disease surgery: a systematic review of the literature. *Eur J Clin Microbiol Infect Dis* 32(7):851–858
32. Meinero P, Mori L et al (2014) Endoscopic pilonidal sinus treatment (E.P.Si.T.). *Tech Coloproctol* 18(4):389–392
33. Meinero P, Stazi A et al (2016) Endoscopic pilonidal sinus treatment: a prospective multicentre trial. *Colorectal Dis* 18(5):O164–O170
34. Milone M, Bianco P et al (2014) A technical modification of video-assisted ablation for recurrent pilonidal sinus. *Colorectal Dis* 16(11):O404–O406
35. Milone M, Fernandez LM et al (2016) Safety and efficacy of minimally invasive video-assisted ablation of pilonidal sinus: a randomized clinical trial. *JAMA Surg* 151(6):547–553
36. Nguyen AL, Pronk AA et al (2016) Local administration of gentamicin collagen sponge in surgical excision of sacrococcygeal pilonidal sinus disease: a systematic review and meta-analysis of the literature. *Tech Coloproctol* 20(2):91–100
37. Ommer A, Berg E et al (2014) S3-Leitlinie: Sinus pilonidalis. *Coloproctology* 36(4):272–322
38. Ozbalci GS, Tuncal S et al (2014) Is gentamicin-impregnated collagen sponge to be recommended in pilonidal sinus patient treated with marsupialization? A prospective randomized study. *Ann Ital Chir* 85(6):576–582
39. Pappas AF, Christodoulou DK (2018) A new minimally invasive treatment of pilonidal sinus disease with the use of a diode laser: a prospective large series of patients. *Colorectal Dis* 20:O207–O214
40. Pearson HE, Smiley DF (1968) Bacteroides in pilonidal sinuses. *Am J Surg* 115(3):336–338
41. Petersen S, Wietelmann K et al (2009) Long-term effects of postoperative razor epilation in pilonidal sinus disease. *Dis Colon Rectum* 52(1):131–134
42. Popeskou S, Christoforidis D et al (2011) Wound infection after excision and primary midline closure for pilonidal disease: risk factor analysis to improve patient selection. *World J Surg* 35(1):206–211
43. Pronk AA, Eppink L et al (2018) The effect of hair removal after surgery for sacrococcygeal pilonidal sinus disease: a systematic review of the literature. *Tech Coloproctol* 22(1):7–14
44. Segre D, Pozzo M et al (2015) The treatment of pilonidal disease: guidelines of the Italian Society of Colorectal Surgery (SICCR). *Tech Coloproctol* 19(10):607–613
45. Sendenaa K, Andersen E et al (1995) Patient characteristics and symptoms in chronic pilonidal sinus disease. *Int J Colorectal Dis* 10(1):39–42
46. Steele SR, Perry WB et al (2013) Practice parameters for the management of pilonidal disease. *Dis Colon Rectum* 56(9):1021–1027
47. Suarez Valladares MJ, Rodriguez Prieto MA (2018) Neodymium-doped yttrium aluminium garnet laser to treat primary pilonidal cysts: an alternative treatment. *Br J Dermatol* 178(2):e127–e128
48. Swinton NW, Wise RE (1955) The significance of epilation as an adjunct in the treatment of pilonidal sinus disease. *Am J Surg* 90(5):775–779
49. Tien T, Athem R et al (2018) Outcomes of endoscopic pilonidal sinus treatment (EPSiT): a systematic review. *Tech Coloproctol* 22(5):325–331
50. Vogel P, Lenz J (1992) Behandlung des Sinus pilonidalis durch Excision und Primärverschluss unter Verwendung eines lokalen, resorbierenden Antibiotikaträgers. Ergebnisse einer prospektiven randomisierten Studie. *Chirurg* 63(9):748–753
51. Yamasaki R, Dekio S et al (1984) Allergic contact dermatitis to ammonium thioglycolate. *Contact Dermatitis* 11(4):255
52. Yetim I, Ozkan OV et al (2010) Effect of gentamicin-absorbed collagen in wound healing in pilonidal sinus surgery: a prospective randomized study. *J Int Med Res* 38(3):1029–1033