

**Deutsche Gesellschaft für Allgemein- und Viszeralchirurgie (DGAV)**

**Chirurgische Arbeitsgemeinschaft für Coloproktologie (CACP)**

**Deutsche Gesellschaft für Koloproktologie (DGK),**

**Berufsverband der Coloproktologen Deutschlands (BCD),**

**Deutsche Gesellschaft für Gastroenterologie,**

**Verdauungs- und Stoffwechselkrankheiten (DGVS),**

**Deutsche Dermatologische Gesellschaft (DDG)**

**Deutsche Gesellschaft für Urologie (DGU)**

**Arbeitsgemeinschaft für Urogynäkologie und plastische Beckenbodenrekonstruktion e.V. (AGUB) der Deutschen Gesellschaft für Gynäkologie und Geburtshilfe (DGGG)**

## **Leitlinie**

# **Kryptoglanduläre Analfisteln (2. revidierte Fassung 2016)**

**ICD-10: K60.3**

**AWMF-Registriernummer:**

**088/003**

## **Kurzfassung**

## **Autoren:**

**Für die Deutsche Gesellschaft für Allgemein- und Viszeralchirurgie (DGAV), die Chirurgische Arbeitsgemeinschaft für Coloproktologie (CACP), die Deutsche Gesellschaft für Koloproktologie (DGK), den Berufsverband der Coloproktologen Deutschlands (BCD)**

Dr. A. Ommer, End- und Dickdarm-Zentrum Essen,  
Prof. Dr. A. Herold, Enddarmzentrum Mannheim,  
Dr. E. Berg, Prosper Hospital, Recklinghausen,  
Prof. Dr. St. Farke, Klinikum Delmenhorst, Delmenhorst  
Prof. Dr. A. Fürst, Caritas Krankenhaus, Regensburg,  
Prof. Dr. F. Hetzer, Spital Linth, Uznach, Schweiz  
Dr. A. Köhler, HELIOS St. Johannes Klinik Duisburg, Duisburg  
Prof. Dr. S. Post, Universitätsklinik Mannheim, Mannheim  
Dr. R. Ruppert, Städt.Klinikum München GmbH, Klinikum Neuperlach, München,  
Prof. Dr. M. Sailer, Bethesda-Krankenhaus, Hamburg  
Prof. Dr. Th. Schiedeck, Klinikum Ludwigsburg, Ludwigsburg  
Prof. Dr. O.Schwandner, Krankenhaus Barmherzige Brüder, Regensburg  
Dr. B. Strittmatter, Praxisklinik 2000, Praxis für Koloproktologie, Freiburg

**für die Deutsche Dermatologische Gesellschaft (DDG)**

Dr. B. H. Lenhard, Praxis für Enddarmerkrankungen, Heidelberg

**für die AGUB der Deutschen Gesellschaft für Gynäkologie und Geburtshilfe**

Prof. Dr. W. Bader, Klinikum Bielefeld, Bielefeld

**für die Deutsche Gesellschaft für Urologie (DGU)**

Prof. Dr. S. Krege, Kliniken Essen-Mitte, Essen

**für die Deutsche Gesellschaft für Gastroenterologie, Verdauungs- und Stoffwechselkrankheiten (DGVS)**

Prof. Dr. H. Krammer, Gastroenterologie am End-Darm-Zentrum, Mannheim

Prof. Dr. E. Stange, Robert-Bosch-Krankenhaus, Stuttgart

## **Korrespondenzanschrift:**

Dr. A. Ommer

End- und Dickdarm-Zentrum Essen

Rüttenscheider Strasse 66

45130 Essen

Tel.: 0201/797977

Fax: 0201/43871755

E-mail: [aommer@online.de](mailto:aommer@online.de)

## Zusammenfassung

**Hintergrund:** Kryptoglanduläre Analfisteln sind mit 2 auf 10000 Einwohner/Jahr eine häufige Erkrankung mit einem Häufigkeitsgipfel bei jungen männlichen Erwachsenen. Ein nicht adäquate Behandlung kann zu einer Beeinträchtigung der Lebensqualität, insbesondere zur Reduktion der Kontinenzleistung führen.

**Methode:** Aufbauend auf der S3-Leitlinie aus dem Jahr 2011 wurde eine erneute systematische Literaturrecherche durchgeführt und die Leitlinien aktualisiert.

**Ergebnis:** Relevante randomisierte Studien sind weiterhin selten, so das Evidenzniveau weitgehend unverändert niedrig bleibt. Bezüglich Klassifikation und Diagnostik gelten die Empfehlungen der vorausgehenden Leitlinie unverändert.

Zur Therapie der Analfistel stehen folgende operative Verfahren zur Verfügung: Fistelspaltung, Fadendrainage, Plastische Rekonstruktion mit Sphinkternaht sowie Okklusion mit Biomaterialien. Als neues Verfahren wurde in mehreren Studien das LIFT-Verfahren vorgestellt. Die Ergebnisse bezüglich Heilungsraten und Kontinenzstörungen entsprechen weitgehend denen der plastischen Rekonstruktionstechniken. Die Bewertung weiterer neuer Verfahren (Laser, VAAFT, OTS-Clip) ist mangels repräsentativer Literatur derzeit nicht abschließend möglich. Eine Fistelspaltung sollte nur bei oberflächlichen Fisteln erfolgen. Die Gefahr der postoperativen Kontinenzstörung steigt mit der Menge des durchtrennten Sphinkteranteils. Bei allen hohen Analfisteln soll ein schließmuskelschonendes Verfahren zur Anwendung kommen. Die Ergebnisse der verschiedenen Techniken zur plastischen Rekonstruktion sind weitgehend identisch. Für die Okklusion durch Biomaterialien ist insgesamt eine deutlich geringere Heilungsrate zu konstatieren als primär berichtet. Auch hier ist der Stellenwert neuerer Materialien (neue Plugs, Kollagen, autologe Stammzellen) mangels Evidenz nicht abschließend möglich.

**Schlussfolgerung:** In dieser S3-Leitlinie werden auf dem Boden der aktuellen Literatur evidenzbasierte Richtlinien und Empfehlungen für die Diagnostik und Therapie kryptoglandulärer Analfisteln zusammengestellt.

### Schlüsselwörter:

Analfistel - Stuhlinkontinenz - operative Therapie - Diagnostik

## Summary

**Background:** Fistula-in-ano of cryptoglandular origin is a common disease, the peak of incidence is found in young male people. Incorrect treatment could have adverse effects on quality of life, stool continence can be reduced.

**Methods:** A systematic review of the literature has been performed in order to develop guidelines for anal fistulas.

**Results:** Relevant randomized studies are rare and the level of evidence is low in general. The classification of anal fistulas depends on the relationship of the fistula tract to the anal sphincter. The indication for surgery is based on patient's history and the result of the clinical examination. Identification and final classification of the fistula tract should be done under anesthesia. Endoanal ultrasound and MRI are additional diagnostic tools to identify the fistula tract. Both endosonography and MRI could add important information in cases of complex fistulas.

The therapy of anal fistulas can be performed in one of the following operative procedures: lay open technique, drainage with seton, reconstruction techniques including suturing of the sphincter or occlusion of the fistula tract with biomaterials. Lay open techniques should only be performed in case of superficial fistulas. The risk of postoperative incontinence increases with the portion of divided sphincter muscle. In cases of high anal fistulas a sphincter saving procedure should be preferred. The results of the different reconstruction techniques are quite similar. Using biomaterials the healing rate is quite lower compared to conventional techniques.

**Conclusion:** The revised S3-Guidelines give informations to diagnostics and treatment options of cryptoglandular fistula-in-ano.

### Key words:

Fistula-in-ano - fecal incontinence - operative treatment - diagnostic procedure

## **Einleitung**

Das anale Fistelleiden ist ein häufiges Krankheitsbild. Die Symptomatik besteht in Schmerzen und Sekretion aus einer Öffnung. Bei der kryptoglandulären Analfistel besteht eine Verbindung zwischen einer Öffnung auf Höhe der Linea dentata und einer in der Perianalregion. Die häufigste Ursache für die Entstehung von Analfisteln ist die Entzündung der beim Menschen rudimentär angelegten Proktodealdrüsen (sogenannte kryptoglanduläre Analfistel).

## **Methodik**

Der Inhalt der vorliegenden Leitlinie basiert auf einem umfangreichen Review der Literatur bis 2016 (siehe Langfassung). Sie stellt eine Weiterentwicklung der Leitlinie aus dem Jahr 2011 dar [40; 41]. Definitionen von Evidenzstärke, Empfehlungsgrad und Konsensusstärke wurden festgelegt [21; 45; 54]. Von der Leitliniengruppe wurde auf einer Konsensuskonferenz der Text verabschiedet.

## **Epidemiologie**

Analabszesse und Fisteln finden sich überwiegend bei jüngeren Erwachsenen zwischen dem 30 und 50. Lebensjahr [32; 39; 49; 66], wobei Männer deutlich häufiger als Frauen betroffen sind. Die Inzidenz in verschiedenen europäischen Populationen variiert zwischen 1,04 auf 10.000 Einwohner/Jahr und 2,32 auf 10.000 Einwohner/Jahr [69].

## **Ätiologie und Definition**

Ausgangspunkt des entzündlichen Geschehens sind die beim Menschen nur rudimentär angelegten Proktodäaldrüsen im Intersphinkterraum [20]. Sie besitzen einen Ausführungsgang, der im Analkanal auf Höhe der Linea dentata mündet. Das akute entzündliche Stadium wird als Analabszess und der chronische Verlauf mit putriden Sekretion bei vorhandener äußerer Öffnung als Analfistel bezeichnet. Die Ausbreitung des Infektes aus dem intersphinkteren Raum bestimmt den späteren Fistelverlauf [13; 29; 62]. Die mikrobiologische Untersuchung weist in der Regel eine Mischflora auf und ist für die Behandlung der kryptoglandulären Analfisteln nicht relevant [28; 56]. In neueren Publikationen wurden pathogenetische Faktoren für eine Fistel-

bildung wie Lebensstil (Adipositas, hoher täglicher Salzkonsum, Diabetes mellitus, Hyperlipidämie, Vorhandensein von Dermatosen, Rauchen, Alkoholkonsum, sitzende Tätigkeit, exzessiv scharfe Speisen, mangelnde Bewegung und längeres Sitzen auf der Toilette bei der Defäkation) [65] sowie psychosozialer Stress [11] herausgearbeitet.

## **Klassifikation**

In der klinischen Routine hat sich die Einteilung der Analfisteln nach ihrer Beziehung zum Analsphinkter bewährt (Abbildung 1). Sie können in intersphinktere, transsphinktere und suprasphinktere Analfisteln eingeteilt werden. Die außerhalb des Schließmuskels gelegenen subanodermalen und extrasphinkteren Fisteln sind keine typischen Analfisteln.

Die Häufigkeitsverteilung der Fisteltypen variiert in der Literatur [4; 25; 43; 50]. Am häufigsten sind intersphinktere und transsphinktere Fisteln.

<b>Evidenzlevel:</b>	<b>4</b>
<b>Empfehlungsgrad:</b>	<b>0</b>
<b>Konsensusstärke:</b>	<b>starker Konsens</b>

## **Symptomatik und Diagnostik**

### **Basisdiagnostik**

Wichtigste diagnostische Maßnahmen sind die digitale Untersuchung und die Sondierung der Fistel. Während unkomplizierte intersphinktere Fisteln ihre äußere Öffnung in der Regel direkt am Analkanal aufweisen, steigt die Anzahl komplexer (hoher) Analfisteln mit dem Abstand des äußeren Fistelostiums vom Analrand bzw. der Linea dentata [5]. Da mit dem Nachweis eines äußeren Fistelostiums meist die Operationsindikation gegeben ist, sind bei Ersteingriffen keine weiteren Untersuchungen präoperativ erforderlich.

Der Nachweis einer äußeren Fistelöffnung sollte die Indikation zur operativen Intervention darstellen. Die weiteren Maßnahmen und die endgültige Klassifikation erfolgen intraoperativ in Narkose. Durch Sondierung kann der Verlauf des Ganges und seine Beziehung zum Schließmuskel beurteilt werden. Ist die Fistel primär nicht zu sondieren, gelingt dies oft durch Anspritzen mit einer farbigen Flüssigkeit.

Folgende Faktoren können Schwierigkeiten bei der exakten Diagnostik bereiten [2]:

- Darstellung des inneren Fistelostiums nicht möglich
- Sondierung nicht möglich
- ungewöhnliche Anatomie
- Fistel ohne äußeres Fistelostium
- Verzweigte Fisteln
- vorgeschädigter Analkanal.

Bei entsprechenden Verdachtsmomenten in der Anamnese sollte perioperativ der Ausschluss einer chronisch-entzündlichen Darmerkrankung erfolgen.

Die Schließmuskelfunktion sollte vor einer operativen Intervention anhand der Anamnese und ggf. eines Inkontinenzscores eingeschätzt werden. Die Manometrie liefert keine zusätzliche Information und ist als Routineuntersuchung entbehrlich. Der diagnostische und therapeutische Algorithmus wird in der Abbildung 2 dargestellt.

**Evidenzlevel:** 4  
**Empfehlungsgrad:** 0  
**Konsensusstärke:** starker Konsens

## Weiterführende Diagnostik

Eine bildgebende Diagnostik ist nur in Ausnahmefällen erforderlich. Eine Indikation kann sich insbesondere bei trans- und suprasphinkteren Rezidivfisteln ergeben. In einigen Fällen dient die Bildgebung auch dem Ausschluss einer chronisch-entzündlichen Darmerkrankung.

Möglichkeiten der Bildgebung bestehen in der radiologischen Fisteldarstellung (Fistulographie), der Endosonographie und der Schichtuntersuchung der Perianalregion mittels Magnetresonanztomographie oder Computertomographie. Die Aussagekraft der Bildgebung ist dabei in hohem Maße von der technischen Qualität der Untersuchung abhängig.

Die radiologische Darstellung der Fistel [67] sowie die Computertomographie sind auch wegen der Strahlenbelastung heute im Rahmen einer standardisierten Diagnostik als obsolet anzusehen.

Als technisch einfaches und kostengünstiges Verfahren wurde die Endosonographie seit den 80iger Jahren in mehreren Publikationen vorgestellt [26]. Durch die Kontrastierung der Fistel mit Wasserstoffperoxid kann die Aussage verbessert werden, wobei die Instillation von den Patienten z.T. als unangenehm empfunden wird. Ein Review der vorliegenden Literatur [17] kommt zu der Schlussfolgerung, dass die 3D-

Endosonographie der Magnetresonanztomographie im Nachweis von Seitengängen und Sekretverhalten sowie der Lokalisation des inneren Fistelostiums überlegen ist und in einigen Fällen das operative Prozedere beeinflussen kann.

Die Magnetresonanztomographie (MRT) kann entweder als externe Untersuchung mit oder ohne Kontrastmittel oder mittels einer endorektalen Spule durchgeführt werden. Letztere steht jedoch nur in Zentren zur Verfügung und scheint keine bessere Beurteilung zu erlauben. Bei komplexen Fisteln und insbesondere in Verbindung mit vermuteter Höhlenbildung ist die Indikation zu überlegen. Ein Review aus einer radiologischen Klinik [53] kommt zu der Schlussfolgerung, dass das MRT auf dem Boden randomisierter Studien der klinischen Untersuchung und der Endosonographie überlegen ist (Evidenzlevel Ib) und fordert eine MRT-Untersuchung bei allen Patienten mit klinischem Fistelverdacht. Dies stellt aus Sicht der Autoren jedoch eine völlige Überdiagnostik der Mehrheit von Fisteln dar.

Das Review von Siddiqui et al. [58] kommt zu folgenden Schlussfolgerungen: Für die MRT-Untersuchung ergab sich aus den Studien eine Sensitivität von 0,87 (95% CI 0,63-0,96) und eine Spezifität von 0,69 (95% CI 0,51-0,82) und aus den Endosonographie-Studien eine Sensitivität von 0,87 (95% CI 0,70-0,95) und eine Spezifität von 0,43 (95% CI 0,21-0,59). Beklagt wird die deutliche Heterogenität zwischen den verschiedenen Studien. Als Schlussfolgerung erscheint eine gleiche Sensitivität bei der Verfahren, während die MRT in Bezug auf die Spezifität besser abschneidet.

## **Fazit für die Praxis**

Weitergehende bildgebende Verfahren sollten bei komplexen und rezidivierenden Analfisteln in Erwägung gezogen werden und können in einigen Fällen relevante Zusatzinformationen bieten. Während die radiologische Fisteldarstellung mittels Kontrastmittel als obsolet anzusehen ist, sind die Endosonographie und die Magnetresonanztomographie weitgehend als gleichwertig anzusehen, wobei die technische Qualität der verwendeten Geräte eine große Rolle spielt und die Ultraschall-3D-Technik überlegen erscheint. Der Vorteil der Endosonographie liegt in der problemlosen und kostengünstigeren Anwendung, ist jedoch in hohem Maße von der Erfahrung des Untersuchers abhängig. Die Magnetresonanztomographie ist dagegen kostenintensiv, nicht immer verfügbar und in ihrer Aussagekraft von den technischen Voraussetzungen abhängig, jedoch bei analfernen Läsionen der Endosonographie vorzuziehen. Der



Vorteil der MRT ist ferner eine schmerzfreie Bildaquisition, welche Untersucher unabhängig ausgewertet werden kann.

**Evidenzlevel:** 1a  
**Empfehlungsgrad:** A  
**Konsensusstärke:** starker Konsens

## Therapieverfahren

Die Diagnose einer Analfistel stellt grundsätzlich eine Operationsindikation dar und dient der Vorbeugung eines rezidivierenden septischen Prozesses. Die Wahl des operativen Therapieverfahrens richtet sich nach dem Fistelverlauf und seinem Verhältnis zum Analsphinkter. Zu unterscheiden ist dabei zwischen Verfahren mit bewusster Durchtrennung von Schließmuskelanteilen (Fistelspaltung) und solchen, die die Schließmuskelintegrität weitestgehend zu erhalten suchen („plastischer Fistelverschluss“). Neuere Verfahren verwenden Biomaterialien (Fibrin, Fistelplug) zu Occlusion des Fistelganges.

## Fistelspaltung

Das am häufigsten angewandte Operationsverfahren stellt die Spaltung, d.h. die Durchtrennung des zwischen Fistelgang und dem Analkanal gelegenen Gewebes an. Die Ergebnisse aus der Literatur unterscheiden nicht immer klar zwischen diesen beiden Verfahren. Eine randomisierte endosonographische Studie wies nach Fistulektomie deutlich größere Sphinkterdefekte nach [6].

Die Behandlung der Fisteln mittels Spaltung stellt das älteste Operationsverfahren dar. Die Heilungsraten in diesen Studien liegen zwischen 74 und 100%, wobei 6 von 12 Studien eine Heilungsrate von nahezu 100% angeben. Die Inkontinenzraten differieren deutlich zwischen 0 und 45%.

Lediglich sechs Studien bieten eine randomisierte Gegenüberstellung verschiedener Techniken.

Eine Aufarbeitung historischer Krankenunterlagen von Blumetti et al. [8] zeigte eine deutliche Abkehr von Spaltungsverfahren hin zu Sphinkter schonenden Verfahren.

## Fazit für die Praxis

Die Freilegung oder Spaltung einer Analfistel stellt die am häufigsten angewandte Therapiemaßnahme dar. Bei oberflächlichen Fisteln kann dabei eine fast 100%ige

Heilungsrate erzielt werden. Die postoperativen Inkontinenzraten werden in der Literatur als relativ niedrig beschrieben, stellen jedoch eine ernst zu nehmende Folgeerscheinung dar. In jedem Fall steigt die Inkontinenzrate mit der Masse an durchtrenntem Sphinkteranteil. Die derzeit vorliegenden randomisierten Studien erlauben keine klare Aussage. Eine großzügige Spaltung sollte in jedem Fall vermieden werden, zumal dem Kontinenserhalt im Behandlungsalgorithmus eine zunehmende Bedeutung zukommt.

<b>Evidenzlevel</b>	<b>2b</b>
<b>Empfehlungsgrad</b>	<b>B</b>
<b>Konsensusstärke</b>	<b>starker Konsens</b>

## **Fadendrainage**

Die Anlage einer Fadendrainage zählt ebenfalls zu den häufig angewandten Verfahren in der Analfistelchirurgie. Als Material kommt entweder ein kräftiger geflochtener nicht resorbierbarer Faden (z.B. Mersilene) oder ein Kunststoffzügel („Vessel-Loop“) in Frage.

Grundsätzlich ist zwischen drei Verfahren zu unterscheiden:

1. Der lockere Faden als Markierung und Drainage einer Fistel im Rahmen der Abszessanierung vor weiteren geplanten Maßnahmen
2. Der Faden als Langzeitdrainage mit dem Ziel der Schaffung eines stabilen Fistelkanales (fibrosierender Faden) vor weiteren Therapieoptionen oder als Dauerlösung
3. Der schneidende Faden mit dem Ziel der kontrollierten Durchtrennung des Schließmuskels

### **1. Die lockere Fadendrainage (Faden als Drainage, engl.: „Loose Seton“)**

Ziel dieses Verfahrens ist eine Langzeitdrainage der Abszesshöhle zur Verhinderung des frühzeitigen Verschlusses der äußeren Fistelöffnung. Später wird der Faden entfernt um eine spontane Abheilung der Fistel zu ermöglichen. Von einigen Autoren wird dieses Verfahren mit einer primären Fistelexzision oder einer Internus-

Sphinkterotomie kombiniert. Die Heilungsrate differiert zwischen 33 und 100%. Kontinenzstörungen werden mit einer Häufigkeit von 0 bis 62% angegeben.

## **2. Der fibrosierende Faden**

Die Anlage eines fibrosierenden Fadens erfolgt in der Regel entweder primär oder auch sekundär im Rahmen der Behandlung einer akuten oder persistierenden Entzündung. Nach Abheilung des entzündlichen Prozesses kommt es durch den liegenden Faden zu einer sukzessiven Fibrosierung des Fistelganges vor weiteren operativen Maßnahmen. In der Literatur wird dabei am häufigsten eine sekundäre Spaltung der Restfistel (Two Stage Fistulektomie) beschrieben. Es handelt sich dabei um neun Beobachtungsstudien, die vor 1995 publiziert wurden und Heilungsraten von nahezu 100% angeben. Lediglich eine aktuellere Arbeit aus dem Jahre 2008 gibt ein differenzierteres Bild mit Heilungsraten von 60%. Angaben zu sekundären Rezidiven fehlen in allen Publikationen. Verbunden ist dies jedoch mit einer hohen Rate an Kontinenzstörungen. Insgesamt schwanken diese Angaben in der Literatur zwischen 0 und 70%.

Aus diesem Grunde kommt der fibrosierende Faden heute hauptsächlich bei trans- oder suprasphinkteren Fisteln zur Anwendung, bei denen nach Abheilung der akuten Entzündung eine definitive Sanierung unter Schonung des Sphinkters durch eine plastische Rekonstruktion oder eine Plug-Technik angestrebt wird. Ziel dieses Verfahrens ist die Stabilisierung des Fistelganges während des Abklingens der akuten Entzündung. Ein Vorteil für den Erfolg einer plastischen Fistelrekonstruktion scheint sich hierdurch jedoch nicht zu ergeben [36]. Andererseits spielt die Fadendrainage jedoch für die Plug-Anwendung eine wichtige Rolle, da der Durchzug des Plugs erleichtert wird [27].

## **3. Der schneidende Faden (engl.: „Cutting Seton“)**

Ziel dieses Verfahrens ist eine sukzessive Durchtrennung der von dem Fistelgang umschlossenen Sphinkteranteile nach Ausräumung des entzündlichen Areales. Es kommen verschiedene Materialien als „Faden“ zur Anwendung. Entweder handelt es sich um elastische Fäden, die sukzessive durchschneiden, oder es ist eine regelmäßige Nachspannung des Fadens erforderlich. Die Methode wurde erstmals bereits von

Hippokrates beschrieben. Ein Sonderfall stellt der sog. chemische Faden aus Ayurveda-Material dar. Nahezu alle Studien zum schneidenden Faden bieten ein gemischtes Krankengut mit Einschluss nahezu aller Fisteltypen. Die überwiegende Zahl der Studien bietet eine retrospektive Aufarbeitung des Patientengutes in Form von Beobachtungsstudien. Insgesamt liegt die Heilungsrate zwischen 80 und 100%. Die übermittelten Raten an Kontinenzstörungen lagen zwischen 0 und 92%. Mehrere Studien verweisen jedoch auf eine inakzeptabel hohe Inkontinenzrate [9; 19].

### **Fazit für die Praxis**

Die wichtigste Funktion der Fadendrainage liegt in der Vorbereitung einer späteren definitiven Sanierung bei im Rahmen einer Abszessdrainage nachgewiesenen hohen Analfisteln.

Die in älteren Studien favorisierte Technik des schneidenden Fadens führt zwar zu einer hohen Heilungsrate, ist jedoch mit einem relevanten Risiko für postoperative Kontinenzstörungen behaftet, so dass sie nur in Ausnahmefällen zur Anwendung kommen sollte.

<b>Evidenzlevel</b>	<b>2a</b>
<b>Empfehlungsgrad</b>	<b>B</b>
<b>Konsensusstärke</b>	<b>starker Konsens</b>

## **Plastischer Verschluss (Flap-Verfahren)**

Ziel der verschiedenen Verfahren ist die Exzision der Fistel und des kryptoglandulären Infektionsherdes mit direkter Naht der Muskulatur im Bereich des inneren Fistelostiums. Es kann zwischen folgenden Verfahren unterschieden werden:

- **Direkte Naht ohne Verschiebelappen**
- **Mucosa - (Submucosa-) - Verschiebelappen (Mucosa Flap)**
- **Rektumvollwand - Verschiebelappen (Rectal advancement Flap)**
- **Anodermaler Verschiebelappen (Anoderm Flap)**
- **Fistelexzision mit direkter Sphinkterrekonstruktion**

### **Direkte Naht ohne Verschiebelappen**

Einige Studien verzichten auf die Deckung des inneren Fistelostiums nach direkter Naht des Schließmuskels. Es handelt sich ausnahmslos um Beobachtungsstudien. Die

Heilungsraten der vier Beobachtungsstudien aus drei Kliniken liegen zwischen 56 und 100%, die Rate an Kontinenzstörungen zwischen 0 und 10%.

### **Mucosa - (Submucosa-) - Verschiebelappen (Mucosa Flap)**

Alternativ kann ein Schutz der Sphinkternaht durch Deckung mit einem Verschiebelappen erfolgen. Dieser Lappen wird entweder aus Mukosa, Submukosa und oberflächlichen Anteilen des Internus (Mucosa-Submukosa-Flap) oder aus der kompletten Rektumwand (Rectal advancement Flap) gewonnen.

Die Behandlung von hohen Analfisteln mittels Fistelexzision und plastischer Deckung des inneren Ostiums mit einem Mucosa-Submucosa-Verschiebelappen wird überwiegend in Beobachtungsstudien dargestellt. In der Regel werden trans- und suprasphinktere Fisteln behandelt. Die Heilungsrate liegt zwischen 12 und 100%. Rezidive werden nur von wenigen Autoren gesondert dargestellt.

Ein randomisierter Vergleich mit dem Fibrinkleber [63] zeigte eine doppelt so hohe Heilung in der Flap-Gruppe (Mukosa-Flap: 80%, Fibrin 40%). Kontinenzbeeinträchtigungen wurden in keiner Gruppe gesehen.

Im randomisierten Vergleich von Mukosa- und Vollwandflap [24] waren die Heilungsraten in der Vollwand-Flap-Gruppe deutlich höher (90% vs. 60%). Gleichzeitig war aber auch die Rate an Kontinenzstörungen in der Vollwand-Flap-Gruppe leicht erhöht.

In einer randomisierten Studie verglichen Madbouly et al. [30] das LIFT-Verfahren mit dem Mukosa-Flap. Die Erfolgsraten von LIFT (74%) und Mukosa-Flap (67%) waren nahezu gleich. Lediglich die Dauer der Wundheilung war in der Flap-Gruppe länger (32 vs. 22 Tage).

Van Koperen et al. (2011) [64] verglichen in ihrer Studie den Mukosaflap mit der Plug-Implantation und finden im 11 Monats-Follow-up bei beiden Verfahren mit Rezidivraten von 52% bzw. 72% enttäuschende Heilungsraten bei gleichen funktionellen Ergebnissen.

### **Rektumvollwand - Verschiebelappen (Rectal advancement Flap)**

Die Abgrenzung zur plastischen Deckung mittels Rektumvollwandlappen ist nicht in allen Fällen möglich, Überschneidungen mit dem Mucosa-Submucosa-Lappen auch innerhalb der einzelnen Patientenkollektive sind sehr wahrscheinlich. Die Abgren-

zung zwischen den beiden Techniken erfolgte deshalb nach bestem Wissen, soweit dies den jeweiligen Publikationen zu entnehmen ist.

Die Ergebnisse der vorliegenden Studien entsprechend weitgehend denen des Mucosa-Submucosa-Lappens mit Heilungsraten zwischen 33 und 100% sowie Inkontinenzraten zwischen 0 und 71%.

Im randomisierten Vergleich von Mukosa- und Vollwandflap [24] waren die Heilungsraten in der Vollwand-Flap-Gruppe deutlich höher (90% vs. 60%). Gleichzeitig war aber auch die Rate an Kontinenzstörungen in der Vollwand-Flap-Gruppe leicht erhöht.

### **Anodermaler Verschiebelappen (Anoderm Flap)**

Die dritte Möglichkeit der plastischen Deckung des inneren Fistelostiums nach Fistelexzision stellt der anodermale Verschiebelappen dar. Hier erfolgt die Deckung mit einer plastischen Verschiebung von Anodermgewebe, entweder als mobilisiertes Anodermläppchen, V-Y-Plastik oder gestieltem Anodermlappen. Ein Vorteil des Anoderm-Flaps besteht insbesondere bei Patienten mit engem Analkanal (z.B. narbige Veränderungen nach Voroperationen), der eine komplette Exploration und Flap-Bildung möglicherweise verhindert. Wie bei den anderen plastischen Techniken variieren die Heilungsraten zwischen 46 und 95%, die Rate der Kontinenzstörungen variiert zwischen 0 und 30%.

### **Fazit für die Praxis**

Der Verschluss hoher Analfisteln mit einer Flap-Technik stellt ein etabliertes Verfahren dar. Die primäre Heilungsrate kann mit 60 bis 80% beziffert werden, wobei kein relevanter Unterschied zwischen den verschiedenen Techniken zu beobachten ist. Eine Beeinträchtigung der Kontinenz wird mit unterschiedlicher Häufigkeit beschrieben und muss Bestandteil der Aufklärung sein, auch wenn sie deutlich niedriger als nach Spaltung ist.

<b>Evidenzlevel</b>	<b>1b</b>
<b>Empfehlungsgrad</b>	<b>A</b>
<b>Konsensusstärke</b>	<b>starker Konsens</b>

### **Fistelexzision mit direkter Sphinkterrekonstruktion**

Bei der Fistelexzision mit primärer Rekonstruktion des Schließmuskels wird nach der kompletten Exzision der Fistel und des dazugehörigen entzündlichen Gewebes eine primäre Readaption des durchtrennten Sphinkterapparates durchgeführt. Die identifizierten Beobachtungsstudien beinhalten in der Regel hohe komplexe. Die Heilungsrate wird mit 54 bis 97% angegeben, Kontinenzstörungen werden mit einer Häufigkeit von 4 bis 32% beobachtet.

In einem Review aus dem Jahr 2015 werten Ratto et al. [48] 14 Studien von niedriger Qualität aus. Die generelle Erfolgsrate wird mit 93% und die Rate der Patienten mit einer Kontinenzverschlechterung mit 12% angegeben. Gleichzeitig stieg in den Studien die Lebensqualität der Patienten deutlich an. Als Schlussfolgerung sehen die Autoren eine hohe Erfolgsrate bei einem Inkontinenzrisiko, das niedriger als nach einfacher Spaltung ist.

### **Fazit für die Praxis**

Die Fistelexzision mit primärer Rekonstruktion stellt im Gegensatz zur Flap-Technik ein eher neues Verfahren dar, dessen Bedeutung insbesondere auch für die Behandlung oberflächlicher Fisteln noch weiter evaluiert werden muss.

<b>Evidenzlevel</b>	<b>1b</b>
<b>Empfehlungsgrad</b>	<b>A</b>
<b>Konsensusstärke</b>	<b>starker Konsens</b>

### **LIFT-Verfahren**

Von Rojanasakul et al. [52] wurde im Jahre 2007 die Ligatur des intersphinkteren Raumes als so genanntes LIFT-Verfahren (Ligation of the intersphincteric fistula tract) vorgestellt. Das Prinzip der Operation besteht in der Freilegung des Fistelganges im Bereich des Intersphinkterraumes. Nach beidseitiger Ligatur wird der Fistelgang dann durchtrennt.

In den letzten Jahren ist eine Vielzahl von Fallstudien mit Ergebnissen erschienen, die überwiegend Heilungsraten von 40-95% ermitteln. Insofern stellt das Verfahren bei gleicher Erfolgsrate grundsätzlich eine Alternative zu den Flap-Verfahren da. Ein Vorteil besteht in der Wahl eines neuen Zugangsweges zur Fistel, insbesondere bei der Rezidivfistel.

In einer vergleichende Studie zwischen LIFT und Mukosa-Flap bei hohen Analfisteln erzielten Tan et al. [60] durch das erste Verfahren eine Heilung bei 63% und durch den Flap bei 93% der operierten Patienten. Ein Vergleich in Bezug auf Kontinenzstö-

rungen fand nicht statt. In einer weiteren vergleichenden Studie dieser beiden Techniken sahen Mushaya et al. [37] keinen entscheidenden Unterschied in Bezug auf Rezidivrate und Kontinenzstörungen.

In einer randomisierten Studie vergleichen Madbouly et al. [30] das Lift-Verfahren mit dem Mukosa-Flap. Bei einer relativ kurzen Nachbeobachtungszeit von 12 Monaten waren die Erfolgsraten von LIFT (74%) und Mucosa-Flap (67%) nahezu gleich. Lediglich die Dauer der Wundheilung war in der Flap-Gruppe höher (32 vs. 22 Tage). Die Daten bestätigen die übrige Literatur und zeigen realistische Ergebnisse für beide Verfahren.

### **Fazit für die Praxis**

Auch das LIFT-Verfahren (Ligation of the intersphincteric fistula tract) stellt eine neue Therapieoption bei hohen Analfisteln dar. Heilungs- und Kontinenzraten unterscheiden sich nicht signifikant von denen der Flap-Techniken.

<b>Evidenzlevel:</b>	<b>1b</b>
<b>Empfehlungsgrad:</b>	<b>A</b>
<b>Konsensusstärke:</b>	<b>starker Konsens</b>

## **Biomaterialien**

### **Fibrin-Kleber**

Das Prinzip besteht in der Kürettage des Fistelganges, ggf. nach Vorbehandlung mit einer Fadendrainage und anschließender Auffüllung desselben mit Fibrinkleber. Die Ergebnisse in der Literatur zeigen eine hohe Varianzbreite. Die Heilungsrate liegt zwischen 0 und 100%. Nur acht Studien geben Aussagen zu Kontinenz und sehen keine Beeinträchtigung.

### **Fazit für die Praxis**

Die primär guten Ergebnisse der Fibrinkleberanwendung bei hohen Analfisteln konnten im Langzeitverlauf sowie in neueren Publikationen nicht bestätigt werden, so dass die Anwendung speziellen Fällen vorbehalten sein sollte.

<b>Evidenzlevel</b>	<b>1b</b>
<b>Empfehlungsgrad</b>	<b>B</b>
<b>Konsensusstärke</b>	<b>starker Konsens</b>

### **Kollagen-Injektion**



Die derzeitige Studienlage zur Anwendung von Kollagen bei Analfisteln lässt noch keine endgültigen Schlussfolgerungen zu.

**Evidenzlevel:** 4  
**Empfehlungsgrad:** C  
**Konsensusstärke:** starker Konsens

## **Injektion von Autologen Stammzellen**

Die derzeitige Studienlage zur Anwendung von autologen Stammzellen bei Analfisteln lässt derzeit trotz Vorliegen randomisierter Studien noch keine endgültigen Schlussfolgerungen zu.

**Evidenzlevel:** 1b  
**Empfehlungsgrad:** A  
**Konsensusstärke:** starker Konsens

## **Analfistel - Plug**

Beim Analfistel-Plug handelt es sich um ein biomedizinisches Produkt aus Dünndarm-submukosa des Schweins, das unter dem Handelsnamen Surgisis® AFP™ Anal Fistula Plug vertrieben wird. Das Prinzip besteht in der Occlusion des Fistelkanales durch den konusförmigen Plug als Matrix für Einsprossen von körpereigenem Gewebe. Die Sachkosten sind hoch.

Die veröffentlichten Literaturergebnisse bilden überwiegend Beobachtungsstudien ab. Die Heilungsraten schwanken zwischen 14 und 93%. Kontinenzstörungen werden in der Regel nicht untersucht. Lediglich drei Studien berichten über unveränderte Kontinenzleistung.

Der Länge des Fistelkanales scheint eine wichtige Bedeutung zuzukommen [33]. O-Riordan et al. [42] sichteteten 76 Arbeiten (auch Abstracts), von denen 20 ausgewertet wurden. Insgesamt wurden lediglich 530 Patienten ausgewertet (4-60 Patienten pro Studie). Ein Plugverlust wurde in 9% beschrieben. Die Heilung betrug bei nicht Crohn-assoziierten Fisteln 54%. Im Review von Pu et al. [47], das die Plug-Methode mit der "konventionellen" Technik vergleicht (in der Regel Spaltung), wird eine lediglich moderate Erfolgsrate mit hohen Rezidivraten beschrieben. Letztlich wird ein schonendes Verfahren konstatiert, wobei die Vorteile für die Kontinenz unklar bleiben.

In der Zwischenzeit wurde durch die Industrie ein weiterer Plug aus resorbierbarem Kunststoffmaterial (Gore Bio-A Fistula Plug®) vorgestellt. Ein möglicher Vorteil ge-

genüber dem herkömmlichen Plug besteht in der besseren Fixationsmöglichkeit durch den Kopf und das größere Volumen des Plugs. Aktuell liegen sieben Studien vor. Sie beobachten Heilungsraten zwischen 16 und 73%, so dass ein nennenswerter Vorteil gegenüber dem Surgisis-Plug bis jetzt nicht belegt werden konnte. Lediglich eine vergleichende Studie mit geringer Fallzahl beschreibt einen Vorteil für den Gore-Plug [10]. Alle Studien beschreiben eine geringe Beeinflussung der Kontinenzleistung.

Die Publikationen wurden im Review von Narang et al. [38] aufgearbeitet. Die Evidenz wird auch hier als unzureichend bewertet. Es scheint jedoch eine sichere und einfache Methode darzustellen, die niedrige Komplikationsraten und geringe Beeinträchtigung der Kontinenz nach sich zieht.

### **Fazit für die Praxis**

Die Einführung des Fistelplug-Verfahrens hat die Behandlung der hohen Analfisteln grundsätzlich durch neue Therapieoptionen erweitert. Randomisierte Studien beschreiben gegenüber den plastischen Verfahren eine deutlich niedrigere Heilungsrate. Auch weitere Materialien konnten die Erfolgsrate nicht relevant verbessern.

<b>Evidenzlevel</b>	<b>1b</b>
<b>Empfehlungsgrad</b>	<b>B</b>
<b>Konsensusstärke</b>	<b>starker Konsensus</b>

## **Neue technische Verfahren**

### **Laseranwendung**

Als neue Methode wurde die Fistelkoagulation durch eine Lasersonde (FiLaC®-Biolitec), teilweise kombiniert mit einer Flap-Technik, vorgestellt. Die derzeit vorliegenden Studien zeigen Erfolgsraten von 71-82% ohne nennenswerte Beeinflussung der Kontinenz. Weitere Aussagen sind aufgrund der Datenlage derzeit nicht möglich. Limitierende Faktoren für die Anwendung sind insbesondere hohe Anschaffungs- und Materialkosten.

### **VAAFT-Methode**

Ein weiteres neues Verfahren stellt die videoassistierte Fistelbehandlung (VAAFT: video-assisted-anal-fistula-treatment) nach Meinero dar [34; 35; 70]. Dabei wird der Fistelgang videoendoskopisch assistiert sondiert, gespült, kürettiert, die Wand koaguliert und mit Fibrinkleber aufgefüllt. Das innere Fistelostium wird mit einem Klammernahtgerät (Contour™, Ethicon Endosurgery) oder durch direkte Naht verschlossen. Die Kosten für das Spezialinstrumentarium und das Klammernahtgerät sind hoch. Der Erstbeschreiber beobachtet Heilungsraten zwischen 58 und 87%.

## OTSC-Clip

Die OTSC-Clip-Technik wird endoskopisch im Magen-Darm-Trakt zum Verschluss von Wanddefekten nach Perforation oder Resektion eingesetzt. 2011 wurde erstmals die Anwendung bei Analfisteln mit einem spezifischen Setting beschrieben [46]. Derzeit vorliegende Studien zeigen ein äußerst differentes Bild von Heilungsraten zwischen 12 und 90%, so dass keine abschließende Bewertung möglich ist. Die Materialkosten sind relativ hoch. Bezüglich der Studie von Gautier et al. [16], die bei der Durchführung durch Gastroenterologen sehr schlechte Ergebnisse und vermehrte Komplikationen beschreibt, ist ein Kommentar erschienen, der die Schwächen dieser Studie diskutiert [55].

### Fazit für die Praxis

Auch weitere technische Verfahren konnten gegenüber den herkömmlichen Verfahren derzeit noch keine Überlegenheit nachweisen. Die Studienlage ist noch unzureichend.

<b>Evidenzlevel:</b>	<b>4</b>
<b>Empfehlungsgrad:</b>	<b>0</b>
<b>Konsensusstärke:</b>	<b>starker Konsensus</b>

### Externe Leitlinien

Im Jahr 2011 wurde von Steele et al. eine Revision der Leitlinien der Amerikanischen Gesellschaft für Koloproktologie vorgestellt [59; 68].

Folgende Aussagen zu den Analfisteln sind enthalten:

#### Diagnostik

- Eine krankheits-spezifische Anamneseerhebung und klinische Untersuchung sollten erfolgen (**starke Empfehlung, Evidenzlevel 1c**).
- Untersuchungsmethoden wie Fistulographie, Endosonographie, Computertomographie und MRT sollten bei ausgewählten Patienten zur Diagnostik eingesetzt werden (**starke Empfehlung, Evidenzlevel 1c**).
- **Einfache Analfisteln**
- Einfache Analfisteln können gespalten werden. Durch eine Marsupialisation kann die Wundheilungsrate verbessert werden (**starke Empfehlung, Evidenzlevel 1b**).
- Einfache Fisteln können durch Kürrettage und Fibrininjektion behandelt werden (**schwache Empfehlung, Evidenzlevel 2c**).
- **Komplexe Analfisteln**
- Komplexe Fisteln können durch Kürrettage und Fibrininjektion behandelt werden (**schwache Empfehlung, Evidenzlevel 2c**).
- Der Analfistelplug kann zur Behandlung bei komplexen Fisteln eingesetzt werden (**schwache Empfehlung, Evidenzlevel 2c**).
- Endoanale Verschiebelappenplastiken können zur Behandlung bei komplexen Fisteln eingesetzt werden (**starke Empfehlung, Evidenzlevel 1c**).
- Komplexe Fisteln können durch Fadeneinlage und sequenzierte Fistelspaltung behandelt werden (**starke Empfehlung, Evidenzlevel 1b**).

- Komplexe Fisteln können durch die LIFT-Methode behandelt werden (**keine Empfehlung**).

Leitlinien aus Italien [3] wurden in einem Konsensus-Papier 2015 veröffentlicht. Interessanterweise fehlt in der Publikation ein Verweis auf die umfangreiche Deutsche S3-Leitlinie, die auch in englischer Sprache publiziert wurde. Es wird zwischen einfachen und komplexen Fisteln unterschieden:

#### **Einfache Fisteln:**

1. Eine primäre Spaltung ist sinnvoll. (**Evidenzgrad 1B**)
2. Die Verwendung eines elektrischen Messers verkürzt die Heilungsdauer und verursacht weniger Schmerzen. (**Evidenzgrad 2B**)
3. Eine Marsupialisation verkürzt die Heilungsdauer. (**Evidenzgrad 1B**)
4. Fadentechniken sollten wegen einer längeren Heilungsdauer und vermehrten Schmerzen nicht angewendet werden. (**Evidenzgrad 1B**)
5. Der Fistelspaltung ist gegenüber der kompletten Fistelexzision der Vorzug zu geben. (**Evidenzgrad 1B**)
6. Neue Techniken (LIFT, VAAFT, FiLaC) sind mögliche Therapieoptionen. (**Evidenzgrad 1B**)

#### **Komplexe Fisteln**

1. Die Flap-Technik stellt eine mögliche Therapieoption dar. (Heilungsrate 70%) (**Evidenzgrad 1B**)
2. Die Flap-Technik hat einen geringen bis moderaten Einfluss auf die Kontinenzleistung. (**Evidenzgrad 1B**)
3. Weitere mögliche Therapieoptionen sind: LIFT-Verfahren (**Evidenzgrad 1B**), Kürrettage und Fibrinkleber (**Evidenzgrad 1B**), autologe Stammzellen mit/ohne Fibrinkleber (**Evidenzgrad 2B**), Kollagen (**Evidenzgrad 2B**), Fistelplug (**Evidenzgrad 1C**), VAAFT (**Evidenzgrad 2C**), Laser mit/ohne Verschluss des inneren Fistelostiums. (**Evidenzgrad 2C**)

Im Auftrag der Europäischen Gesellschaft für Koloproktologie wurde ein Review der vorliegenden Leitlinien vorgelegt [12]. Auch die erste Version dieser Leitlinie wird aufgeführt. Letztlich decken sich die Aussagen weitgehend mit denen dieser Leitlinie:

#### **Diagnostik**

- Magnetresonanztomographie wird empfohlen. (**Konsens, Evidenzlevel 1a**)
- Die Endosonographie kann in der Hand des erfahrenen Untersuchers wichtige Informationen geben. (**Konsens, Evidenzlevel 1a**)
- Die Narkoseuntersuchung hat einen wichtigen Stellenwert für Diagnostik und Klassifikation von Analfisteln. (**Konsens, Evidenzlevel 1b**)
- Die Computertomographie ist der MRT und der Endosonographie unterlegen. (**kein Konsens, Evidenzlevel 2b**)
- Die Fistulographie spielt keine Rolle in der Diagnostik. (**Konsens, Evidenzlevel 2b**)

#### **Klassifikation**

- Es existiert keine allgemein akzeptierte Klassifikation von Analfisteln. (**kein Konsens, Evidenzlevel 3b**)
- Es existiert keine klare Definition der Begriffe „einfache“ und „komplexe“ Analfistel. (**kein Konsens, Evidenzlevel 3b**)

## Chirurgie

- Die Fistelspaltung spielt eine wichtige Rolle bei der Behandlung von Analfisteln. **(Konsens, Evidenzlevel 1b)** Sie sollte bei hohen Analfisteln eher nicht zur Anwendung kommen. **(Konsens, Evidenzlevel 3a)**
- Die Verwendung eines schneidenden Fadens wird wegen des Inkontinenzrisikos nicht empfohlen. **(kein Konsens, Evidenzlevel 2a)**
- Die Einlage eines losen Fadens ist eine effektive Maßnahme um einen Rezidivabszess zu verhindern. **(Konsens, Evidenzlevel 2a)** Sie stellt eine wichtige Alternativtherapie bei komplexen Analfisteln dar. **(Konsens, Evidenzlevel 2a)**
- Einige Chirurgen bevorzugen die Einlage eines losen Fadens vor definitiver Therapie. **(kein Konsens, Evidenzlevel 2a)**
- Verschiebelappenplastiken stellen eine oft benutzte Therapie bei Analfisteln dar. **(Konsens, Evidenzlevel 1b)**
- Fibrinkleber stellt eine Behandlungsoption bei komplexen Analfisteln dar, obwohl die Effektivität unklar ist. **(Konsens, Evidenzlevel 1b)** Es ist unklar, welche Patienten von dieser Behandlung profitieren. **(Konsens, Evidenzlevel ab)**
- Der Fistelplug stellt eine erprobte Therapieoption bei Analfisteln dar. **(Konsens, Evidenzlevel 1b)**
- Die LIFT-Methode stellt eine Behandlungsoption bei ausgewählten Patienten dar. **(kein Konsens, Evidenzlevel 4)**

## Perioperatives Management

Bei der Analfistelspaltung oder Fadeneinlage ist keine spezielle Darmvorbereitung oder postoperative Behandlung erforderlich. Ob eine präoperative Darmreinigung und / oder die Verzögerung der Stuhlentleerung nach der Operation die Heilungsraten bei plastischen Therapieverfahren beeinflussen können, ist derzeit ungeklärt. Gleiches gilt auch für den Stellenwert einer perioperativen Antibiotikatherapie. Eine Stomaanlage ist nur in Ausnahmefällen indiziert.

Evidenzlevel	5
Empfehlungsgrad	0
Konsensusstärke	Konsens

## Wundversorgung

Die postoperative Nachsorge nach Analchirurgie ist fast immer unproblematisch. Die äußere anale Wunde heilt planmäßig stets sekundär. Durch regelmäßiges Ausasten der Wunde können Sekretverhalte in der Tiefe vermieden werden. Insbesondere während der Heilungsphase sollte Verstopfung vermieden und darauf geachtet werden, dass der Stuhl weich ist.

Die Reinigung der äußeren Analregion erfolgt in aller Regel durch Ausduschen mit Wasser von Trinkwasserqualität. Für die Reinigung der Analregion sind bei der Routineversorgung weitere oder spezielle Maßnahmen aus Sicht der Autoren dieser Leitlinie weder erforderlich noch üblich, auch existieren keine klinischen Studien zur Behandlung von beabsichtigt offen bzw. sekundär heilenden analen Wunden mit Leitungswasser.

Bereits seit längerem wird diskutiert, ob Lösungen zur postoperativen Reinigung der Analregion den Anspruch auf Sterilität erfüllen müssen. Untersuchungen deuten darauf hin, dass Leitungswasser von Trinkwasserqualität ebenso effektiv in der Vermeidung von Wundinfektionen sein kann wie die Reinigung und Spülung mit physiologischer Kochsalz- oder Ringerlösung [22]. Eine endgültige Bewertung von Lösungen zur Wundspülung ist aufgrund des fehlenden klinischen Vergleichs mit einheitlichem Studiendesign jedoch zurzeit nicht möglich. Aus der proktologischen Erfahrung ist bekannt, dass für den Dekontaminationserfolg gerade auch die Menge der Spüllösung entscheidend sein dürfte. Dies kann zur Erklärung dienen, warum bei der Anwendung von Trinkwasser regelmäßig klinisch günstige Resultate erzielt werden [22].

### **Fazit für die Praxis**

Es ist Sorge zu tragen, dass sich die äußere Drainageöffnung nicht vorzeitig verschließt (Schnittführung, Austasten der Wunde). Der Analbereich muss regelmäßig durch Spülung gereinigt werden.

**Evidenzlevel:** 4

**Empfehlungsgrad:** B (Begründung: Aus ethischen Gründen ist eine Überprüfung dieser allgemein akzeptierten Aussage durch randomisierte Studien nicht möglich.)

**Konsensusstärke:** starker Konsens

## **Komplikationen**

Die wichtigste Komplikation nach Analfisteloperationen besteht in der Minderung der Stuhlkontinenzleistung. Die Anzahl der Patienten mit Kontinenzstörungen steigt mit dem Ausmaß der operativen Intervention, der Zahl der Voroperationen bzw. Vorschädigungen (Entbindung) und der Menge an durchtrennter Muskelmasse. Frauen und ältere Patienten weisen ein höheres Risiko auf.

Vor diesem Hintergrund soll immer eine umfangreiche Patientenaufklärung erfolgen. Eine bestmögliche Schonung des Sphinkterapparates ist zu fordern, wobei bei wiederholtem Rezidiv die Option der definitiven Heilung gegen die mögliche Minderung der Kontinenzleistung abzuwägen ist.

Veränderungen im Vergleich zur ersten Leitlinienversion bestehen nicht.

<b>Evidenzlevel</b>	<b>1c</b>
<b>Empfehlungsgrad</b>	<b>A</b>
<b>Konsensusstärke</b>	<b>starker Konsens</b>

## **Maligne Entartung**

Die Entstehung eines Malignoms in einer chronischen Analfistel ist selten, aber möglich. Aus diesem Grunde ist eine histologische Untersuchung des Resektates zu empfehlen. Veränderungen im Vergleich zur ersten Leitlinienversion bestehen nicht.

<b>Evidenzlevel</b>	<b>5</b>
<b>Empfehlungsgrad</b>	<b>0</b>
<b>Konsensus</b>	<b>starker Konsens</b>

# Zusammenfassung

## Evidenzbasierte Behandlung der kryptoglandulären Analfistel

1. Kryptoglanduläre Analfisteln sind eine relativ häufige Erkrankung mit einem Häufigkeitsgipfel bei jungen männlichen Erwachsenen.
2. Die Klassifikation der Analfisteln orientiert sich nach der Beziehung des Fistelganges zum Schließmuskel (Typ I bis III nach Parks). Die von Parks beschriebenen Typ IV-Fisteln sowie die subanodermal verlaufenden Fisteln sind in der Regel nicht kryptoglandulärer Genese.
3. In der Diagnostik sind die Anamnese und die klinische Untersuchung für die Operationsindikation als ausreichend anzusehen. Zusätzlich soll intraoperativ eine Sondierung und/oder Anfärbung des Fistelganges erfolgen. Endosonographie und Magnetresonanztomographie sind in ihrer Aussage weitgehend gleichwertig und bei komplexen bzw. klinisch nicht sicher zu klassifizierenden Fisteln sowie bei Abszessen als ergänzende Untersuchung einzusetzen.

### **(Evidenzlevel 1a, Empfehlungsgrad A)**

4. Die Therapie der Analfistel ist prinzipiell eine operative. Es stehen sechs erprobte Verfahren zur Verfügung:
  - A. Fistelspaltung,
  - B. Fadendrainage,
  - C. Exzision und Verschluss des inneren Ostiums mittels Lappenplastik,
  - D. Plastische Rekonstruktion mit Sphinkternaht,
  - E. LIFT-Methode,
  - F. Okklusion mit Biomaterialien.
5. Eine Spaltung sollte nur bei oberflächlichen Fisteln erfolgen. Die Gefahr der postoperativen Kontinenzstörung steigt mit der Menge des durchtrennten Sphinkteranteils.

### **(Evidenzlevel 2b; Empfehlungsgrad B)**

6. Bei allen hohen Analfisteln soll ein Schließmuskel schonendes Verfahren zur Anwendung kommen. Die Ergebnisse der verschiedenen Techniken (Flap-technik, LIFT, Spaltung und Rekonstruktion) sind weitgehend identisch. Für die Okklusion durch Biomaterialien (Fibrinkleber, Kollagen, autologe Stammzellen, Fistelplug) ist insgesamt eine deutlich geringere Heilungsrate zu konstatieren. Für die neueren technischen Verfahren (Lasieranwendung, VAAFT,



OTSC-Clip) konnten noch kein eindeutiger Vorteil gegenüber den herkömmlichen Verfahren dargestellt werden.

**7. (Evidenzlevel 1b; Empfehlungsgrad A)**

8. Jede Behandlung einer Analfistel ist grundsätzlich mit dem Risiko einer Kontinenzminderung verbunden. Neben der bewussten Durchtrennung von Schließmuskelanteilen spielen hier auch Vorschäden, Voroperationen und weitere Faktoren (Alter, Geschlecht u.a.) eine Rolle. Ein hohes Risiko einer Kontinenzstörung besteht nach Spaltung hoher Analfisteln. Die geringere Heilungsrate der Verfahren mit Okklusion des Fistelkanales ist mit einer geringeren Inkontinenzrate vergesellschaftet.

**(Evidenzlevel 1c; Empfehlungsgrad A)**

## **Anmerkungen**

**Kompletter Leitlinientext:**

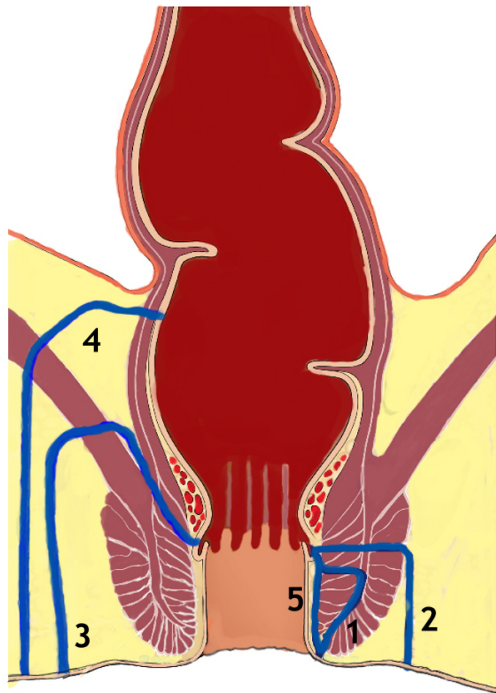
Coloproctology 2016 (38), xxx

Online unter <http://www.awmf.org/leitlinien/detail/II/088-003.html>

Englische Kurzfassung: in press

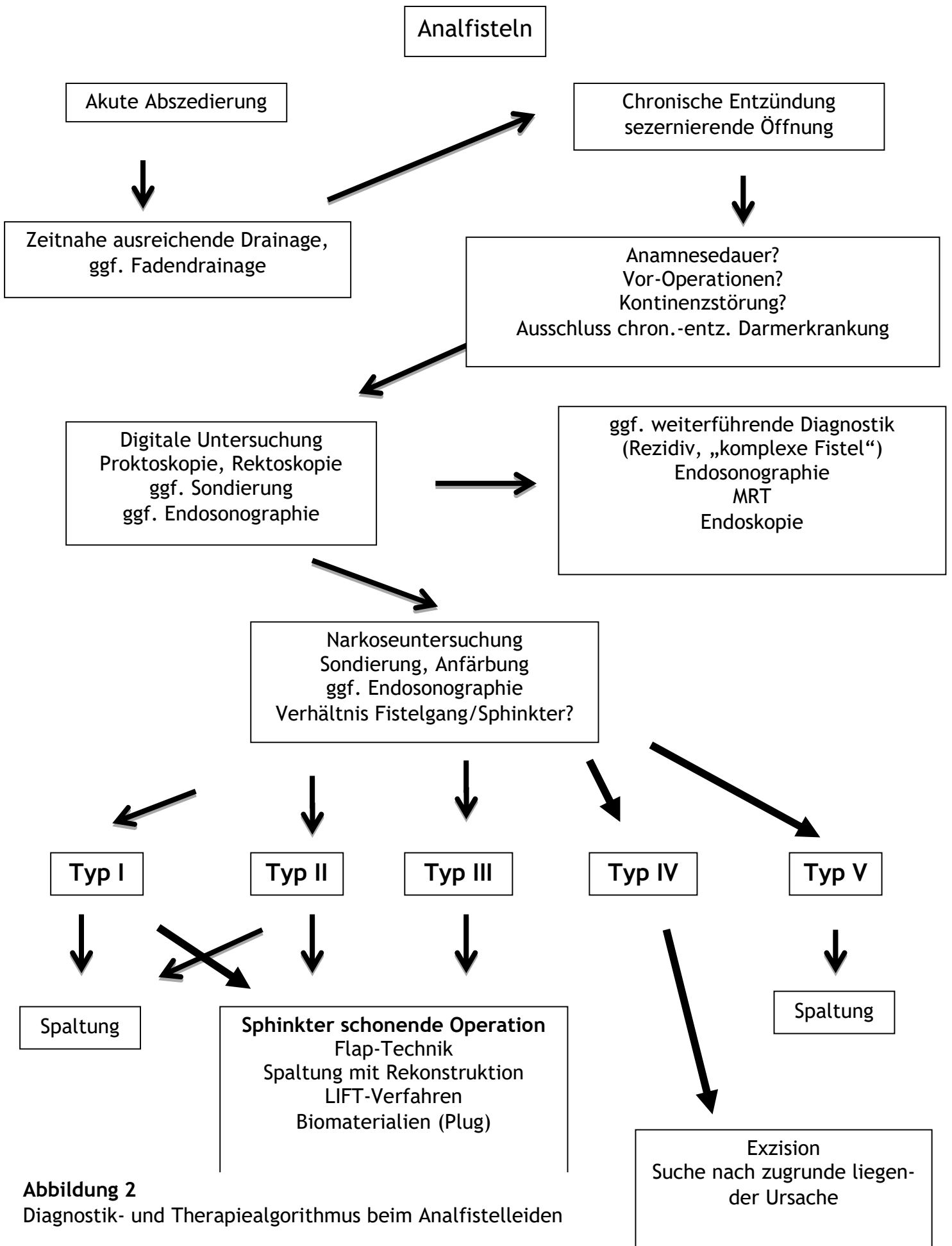
**Interessenkonflikterklärungen online unter**

[www.awmf.org/leitlinien/detail/II/088-003.html](http://www.awmf.org/leitlinien/detail/II/088-003.html)



### Abbildung 1

Klassifikation der Analfisteln, modifiziert nach Parks [43] (1: intersphinkter, 2: transsphinkter, 3: suprasphinkter, 4: extrasphinkter, 5: subanodermal) (modifiziert nach Joos et al. [23])



**Abbildung 2**  
 Diagnostik- und Therapiealgorithmus beim Analfistelleiden

## Literaturverzeichnis

1. Aboulian, A., A. H. Kaji, et al. (2011). "Early Result of Ligation of the Intersphincteric Fistula Tract for Fistula-in-Ano." *Dis Colon Rectum* 54(3): 289-92.
2. Abou-Zeid, A. A. (2011). "Anal fistula: intraoperative difficulties and unexpected findings." *World J Gastroenterol* 17(28): 3272-6.
3. Amato, A., C. Bottini, et al. (2015). "Evaluation and management of perianal abscess and anal fistula: a consensus statement developed by the Italian Society of Colorectal Surgery (SICCR)." *Tech Coloproctol* 19(10): 595-606.
4. Athanasiadis, S. and J. Girona (1983). "Neue Behandlungsmethoden der perinealen Fisteln bei Morbus Crohn." *Langenbecks Arch Chir* 360: 119-132.
5. Becker, A., L. Koltun, et al. (2006). "Simple clinical examination predicts complexity of perianal fistula." *Colorectal Dis* 8(7): 601-4.
6. Belmonte Montes, C., G. H. Ruiz Galindo, et al. (1999). "[Fistulotomy vs fistulectomy. Ultrasonographic evaluation of lesion of the anal sphincter function]." *Rev Gastroenterol Mex* 64(4): 167-70.
7. Bleier, J. I., H. Moloo, et al. (2010). "Ligation of the intersphincteric fistula tract: an effective new technique for complex fistulas." *Dis Colon Rectum* 53(1): 43-6.
8. Blumetti, J., A. Abcarian, et al. (2012). "Evolution of Treatment of Fistula in Ano." *World J Surg*.
9. Bokhari, S. and I. Lindsey (2010). "Incontinence following sphincter division for treatment of anal fistula." *Colorectal Dis* 12(7 Online): e135-9.
10. Buchberg, B., H. Masoomi, et al. (2010). "A tale of two (anal fistula) plugs: is there a difference in short-term outcomes?" *Am Surg* 76(10): 1150-3.
11. Cioli, V. M., G. Gagliardi, et al. (2015). "Psychological stress in patients with anal fistula." *Int J Colorectal Dis* 30(8): 1123-9.
12. de Groof, E. J., V. N. Cabral, et al. (2016). "Systematic review of evidence and consensus on perianal fistula; An analysis of national and international guidelines." *Colorectal Dis*.
13. Eisenhammer, S. (1956). "The internal anal sphincter and the anorectal abscess." *Surgery, Gynecology & Obstetrics*(12): 501-506.
14. Ellis, C. N. (2010). "Outcomes With the Use of Bioprosthetic Grafts to Reinforce the Ligation of the Intersphincteric Fistula Tract (BioLIFT Procedure) for the Management of Complex Anal Fistulas." *Dis Colon Rectum* 53(10): 1361-1364.
15. Filingeri, V., G. Gravante, et al. (2004). "Radiofrequency fistulectomy vs. diathermic fistulotomy for submucosal fistulas: a randomized trial." *Eur Rev Med Pharmacol Sci* 8(3): 111-6.
16. Gautier, M., P. Godeberge, et al. (2015). "Easy clip to treat anal fistula tracts: a word of caution." *Int J Colorectal Dis* 30(5): 621-4.
17. Gravante, G. and P. Giordano (2008). "The role of three-dimensional endoluminal ultrasound imaging in the evaluation of anorectal diseases: a review." *Surg Endosc* 22(7): 1570-8.
18. Gupta, P. J. (2003). "Radiosurgical fistulotomy; an alternative to conventional procedure in fistula in ano." *Curr Surg* 60(5): 524-8.
19. Hämläinen, K. P. and A. P. Sainio (1997). "Cutting seton for anal fistulas: high risk of minor control defects." *Dis Colon Rectum* 40(12): 1443-6; discussion 1447.

20. Herman, G. and L. Desfosses (1880). "Sur la musquese de la region cloacale du rectum." *Comptes end Acad des Sci* 90: 1301-1302.
21. Hoffmann, J. C., I. Fischer, et al. (2004). "[Methodological basis for the development of consensus recommendations]." *Z Gastroenterol* 42(9): 984-6.
22. Hübner, N.-O., O. Assadian, et al. (2007). "Anforderungen an die Wundreinigung mit Wasser." *GMS Krankenhhyg Interdiszip* 2(2): 1-4.
23. Joos, A. K., D. Bussen, et al. (2009). "Abszess, Analfistel, Analfissur." *Allgemein- und Viszeralchirurgie up2date* online first.
24. Khafagy, W., W. Omar, et al. (2010). "Treatment of anal fistulas by partial rectal wall advancement flap or mucosal advancement flap: a prospective randomized study." *Int J Surg* 8(4): 321-5.
25. Köhler, A., S. Athanasiadis, et al. (1997). "Die Analfistel - Ein Plädoyer für die kontinente Fistulektomie." *coloproctology* 19(5): 186-203.
26. Law, P. J., R. W. Talbot, et al. (1989). "Anal endosonography in the evaluation of perianal sepsis and fistula in ano." *Br J Surg* 76(7): 752-5.
27. Lenisa, L., E. Espin-Basany, et al. (2010). "Anal fistula plug is a valid alternative option for the treatment of complex anal fistula in the long term." *Int J Colorectal Dis* 25(12): 1487-93.
28. Lunniss, P. J., B. Faris, et al. (1993). "Histological and microbiological assessment of the role of microorganisms in chronic anal fistula." *Br J Surg* 80(8): 1072.
29. Lunniss, P. J. and R. K. Phillips (1994). "Surgical assessment of acute anorectal sepsis is a better predictor of fistula than microbiological analysis." *Br J Surg* 81(3): 368-9.
30. Madbouly, K. M., W. El Shazly, et al. (2014). "Ligation of intersphincteric fistula tract versus mucosal advancement flap in patients with high transsphincteric fistula-in-ano: a prospective randomized trial." *Dis Colon Rectum* 57(10): 1202-8.
31. Matos, D., P. J. Lunniss, et al. (1993). "Total sphincter conservation in high fistula in ano: results of a new approach." *Br J Surg* 80(6): 802-4.
32. McElwain, J. W., M. D. MacLean, et al. (1975). "Anorectal problems: experience with primary fistulectomy for anorectal abscess, a report of 1,000 cases." *Dis Colon Rectum* 18(8): 646-9.
33. McGee, M. F., B. J. Champagne, et al. (2010). "Tract length predicts successful closure with anal fistula plug in cryptoglandular fistulas." *Dis Colon Rectum* 53(8): 1116-20.
34. Meinero, P. and L. Mori (2011). "Video-assisted anal fistula treatment (VAAFT): a novel sphincter-saving procedure for treating complex anal fistulas." *Tech Coloproctol* 15(4): 417-22.
35. Meinero, P. and L. Mori (2012). "Video-assisted anal fistula treatment (VAAFT): a novel sphincter-saving procedure to repair complex anal fistulas." *Tech Coloproctol* 16(6): 469-70.
36. Mitalas, L. E., J. J. van Wijk, et al. (2010). "Seton drainage prior to transanal advancement flap repair: useful or not?" *Int J Colorectal Dis* 25(12): 1499-502.
37. Mushaya, C., L. Bartlett, et al. (2012). "Ligation of intersphincteric fistula tract compared with advancement flap for complex anorectal fistulas requiring initial seton drainage." *Am J Surg* 204(3): 283-9.
38. Narang, S. K., C. Jones, et al. (2015). "Delayed absorbable synthetic plug (GORE(R) BIO-A(R)) for the treatment of fistula-in-ano: a systematic review." *Colorectal Dis* 18(1): 37-44.

39. Ommer, A., S. Athanasiadis, et al. (1999). "Die chirurgische Behandlung des anorektalen Abszesses. Sinn und Unsinn der primären Fistelsuche." *coloproctology* 21(5): 161-169.
40. Ommer, A., A. Herold, et al. (2011). "S3-Leitlinie Kryptoglanduläre Analfistel." *coloproctology* 33(5): 295-324.
41. Ommer, A., A. Herold, et al. (2011). "S3-Leitlinie Kryptoglanduläre Analfistel." *Dtsch Arztebl Int* 108(42): 707-713.
42. O'Riordain, D. S., I. Datta, et al. (2012). "A systematic review of the anal fistula plug for patients with Crohn's and Non-Crohn's related fistula-in-ano." *Dis Colon Rectum* 55(3): 351-358.
43. Parks, A. G., P. H. Gordon, et al. (1976). "A classification of fistula-in-ano." *Br J Surg* 63(1): 1-12.
44. Perez, F., A. Arroyo, et al. (2006). "Stapled endorectal mucosectomy for high extrasphincteric fistula-in-ano: preliminary report." *Dis Colon Rectum* 49(4): PPH-01-Stapler (Ethicon Endosurgery).
45. Phillips, B., C. Ball, et al. (2009). "Oxford Centre for Evidence-based medicine—levels of evidence." [www.cebm.net/index.aspx?o=1025](http://www.cebm.net/index.aspx?o=1025)].
46. Prosst, R. L., A. Herold, et al. (2011). "The anal fistula claw: the OTSC clip for anal fistula closure." *Colorectal Dis* 14(9): 1112-7.
47. Pu, Y. W., C. G. Xing, et al. (2012). "Fistula plug versus conventional surgical treatment for anal fistulas. A system review and meta-analysis." *Saudi Med J* 33(9): 962-6.
48. Ratto, C., F. Litta, et al. (2015). "Fistulotomy or fistulectomy and primary sphincteroplasty for anal fistula (FIPS): a systematic review." *Tech Coloproctol*.
49. Read, D. R. and H. Abcarian (1979). "A prospective survey of 474 patients with anorectal abscess." *Dis Colon Rectum* 22(8): 566-8.
50. Roig, J. V., J. Garcia-Armengol, et al. (2010). "Fistulectomy and sphincteric reconstruction for complex cryptoglandular fistulas." *Colorectal Dis* 12(7 Online): e145-52.
51. Rojanasakul, A. (2009). "LIFT procedure: a simplified technique for fistula-in-ano." *Tech Coloproctol* 13(3): 237-40.
52. Rojanasakul, A., J. Pattanaarun, et al. (2007). "Total anal sphincter saving technique for fistula-in-ano; the ligation of intersphincteric fistula tract." *J Med Assoc Thai* 90(3): 581-6.
53. Sahni, V. A., R. Ahmad, et al. (2008). "Which method is best for imaging of perianal fistula?" *Abdom Imaging* 33(1): 26-30.
54. Schmiegel, W., C. Pox, et al. (2008). "S3-Leitlinie „Kolorektales Karzinom“." *Z Gastroenterol* 46: 1-73.
55. Schurr, M. O. and R. L. Prosst (2016). "Comment on: Easy clip to treat anal fistula tracts: a word of caution by M. Gautier et al." *Int J Colorectal Dis* 31(3): 707-8.
56. Seow-Choen, F., A. J. Hay, et al. (1992). "Bacteriology of anal fistulae." *Br J Surg* 79(1): 27-8.
57. Shanwani, A., A. M. Nor, et al. (2010). "Ligation of the intersphincteric fistula tract (LIFT): a sphincter-saving technique for fistula-in-ano." *Dis Colon Rectum* 53(1): 39-42.
58. Siddiqui, M. R., H. Ashrafian, et al. (2012). "A diagnostic accuracy meta-analysis of endoanal ultrasound and MRI for perianal fistula assessment." *Dis Colon Rectum* 55(5): 576-85.

59. Steele, S. R., R. Kumar, et al. (2011). "Practice parameters for the management of perianal abscess and fistula-in-ano." *Dis Colon Rectum* 54(12): 1465-74.
60. Tan, K. K., R. Alsuwaigh, et al. (2012). "To LIFT or to flap? Which surgery to perform following seton insertion for high anal fistula?" *Dis Colon Rectum* 55(12): 1273-7.
61. Tasci, I. (2003). "The fistulectome: a new device for treatment of complex anal fistulas by "Core-Out" fistulectomy." *Dis Colon Rectum* 46(11): 1566-71.
62. Thomson, J. P. and A. G. Parks (1979). "Anal abscesses and fistulas." *Br J Hosp Med* 21(4): 413-4, 418, 420-2 passim.
63. van der Hagen, S. J., C. G. Baeten, et al. (2011). "Staged Mucosal Advancement Flap versus Staged Fibrin Sealant in the Treatment of Complex Perianal Fistulas." *Gastroenterol Res Pract* 2011: 186350.
64. van Koperen, P. J., W. A. Bemelman, et al. (2011). "The anal fistula plug treatment compared with the mucosal advancement flap for cryptoglandular high transsphincteric perianal fistula: a double-blinded multicenter randomized trial." *Dis Colon Rectum* 54(4): 387-93.
65. Wang, D., G. Yang, et al. (2014). "Risk factors for anal fistula: a case-control study." *Tech Coloproctol* 18(7): 635-9.
66. Weber, E. and P. Buchmann (1982). "Eröffnung anorectaler Abszesse - mit oder ohne Fistelspaltung." *Chirurg* 53(4): 270-2.
67. Weisman, R. I., C. P. Orsay, et al. (1991). "The role of fistulography in fistula-in-ano. Report of five cases." *Dis Colon Rectum* 34(2): 181-4.
68. Whiteford, M. H., J. Kilkenny, 3rd, et al. (2005). "Practice parameters for the treatment of perianal abscess and fistula-in-ano (revised)." *Dis Colon Rectum* 48(7): 1337-42.
69. Zanotti, C., C. Martinez-Puente, et al. (2007). "An assessment of the incidence of fistula-in-ano in four countries of the European Union." *Int J Colorectal Dis* 22(12): 1459-62.
70. Zbar, A. P. (2012). "Video-assisted anal fistula treatment (VAAFT): a novel sphincter-saving procedure to repair complex anal fistulas" by Piercarlo Meinero and Lorenzo Mori." *Tech Coloproctol* 15(4): 423-4.